ΕΛΛΗΝΙΚΟ ΠΕΡΙΟΔΙΚΟ ΓΥΝΑΙΚΟΛΟΓΙΑΣ & ΜΑΙΕΥΤΙΚΗΣ ΤΟΜ. 10, ΤΕΥΧ. 4, ΣΕΛ. 143-154, 2011

Αποστήματα του μαστού

Ιωαννίδης Χαρίλαος

ΙΑΣΩ Μαιευτική και Γυναικολογική Κλινική, ΙΑΣΩ GENERAL Γενική Κλινική, Αθήνα

Αλληλογραφία: Ιωαννίδης Χαρίλαος, Consultant Plastic and Reconstructive Surgeon UCLH NHS Trust
Αν. Καθηγητής Χειρουργικής Πανεπιστημίου Leuven
Ιωάννου Γενναδίου 18, 11521 Αθήνα
Τηλ.: 2107242109, Fax: 2107242121
E-mail: ioannidc@otenet.gr

Περίληψη

Τα αποστήματα του μαστού διακρίνονται σε αυτά που συνδέονται με τη γαλουχία και σε αυτά που είναι άσχετα προς αυτήν. Δεν είναι συχνά, προκαλούν όμως στις πάσχουσες άξια λόγου νοσηρότητα. Η διάγνωση τίθεται κλινικά και υποβοηθείται από απεικονιστικές μεθόδους (κυρίως υπερηχογραφία). Η αντιμετώπιση συνίσταται σε υπερηχογραφικά υποβοηθούμενη παρακέντηση και αναρρόφηση ή σπανιότερα σε σχάση και παροχέτευση. Εάν υπάρχει υποψία κακοήθειας είναι απαραίτητη η λήψη βιοψίας. Δεν συνιστάται η εξαίρεση του, πιθανώς υπάρχοντος, νεκρωμένου δέρματος. Στα μη συνδεόμενα με τη γαλουχία ενίοτε εμφανίζεται συρίγγιο το οποίο αντιμετωπίζεται με χειρουργική εξαίρεση. Συνεξαιρείται ο πάσχων γαλακτοφόρος πόρος (ή ακριβέστερα το πάσχον σύστημα των πόρων). Ταυτόχρονη διεγχειρητική κινητοποίηση του περί το έλλειμμα μαζικού αδένα και κατάλληλη συρραφή οδηγεί στην αποκατάσταση του σχήματος του μαστού και την επίτευξη ικανοποιητικού αισθητικού αποτελέσματος.

Λέξεις κλειδιά: αποστήματα μαστού, θεραπεία

Εισαγωγή

Η μαστίτιδα, φλεγμονή του μαστού, είναι λιγότερο συχνή σε σχέση με παλαιότερα, ιδιαίτερα στις αναπτυγμένες χώρες[1]. Παρά ταύτα ένα πέμπτο των γυναικών που θηλάζουν (17-20%) θα αναπτύξουν μαστίτιδα γαλουχίας[2, 3]. Επίσης ένα μέρος του γενικού γυναικείου πληθυσμού θα αναπτύξει μαστίτιδα εκτός γαλουχίας.

Από τις γυναίκες που θηλάζουν 0,4% -20% θα εμφανίσουν απόστημα του μαστού[4,5,6]. Επίσης από τις γυναίκες με μαστίτιδα γαλουχίας που υποβλήθηκαν σε αντιβιοτική θεραπεία 2,9% θα αναπτύξουν παρ' αυτά απόστημα του μαστού[5]. Τέλος, εκ των γυναικών με μαστίτιδα εκτός γαλουχίας ένα μικρό ποσοστό θα αναπτύξει απόστημα.

Αρκετές διαφορές στην αιτιολογία, μικροβιακή χλωρίδα και εξέλιξη διακρίνουν τα αποστήματα μετά από μαστίτιδα γαλουχίας από αυτά που προκύπτουν μετά μαστίτιδα εκτός γαλουχίας. Σκοπός του παρόντος είναι η παρουσίαση των διαφορών αυτών (Πίναξ 1) και της πλέον αποτελεσματικής αντιμετώπισης εκάστου των δύο τύπων αποστημάτων και των επακολούθων τους.

© ΕΛΛΗΝΙΚΗ ΜΑΙΕΥΤΙΚΗ & ΓΥΝΑΙΚΟΛΟΓΙΚΗ ΕΤΑΙΡΕΙΑ

Αποστήματα από μαστίτιδα γαλουχίας

Η μαστίτιδα γαλουχίας είναι ένα από τα συχνότερα προβλήματα των γυναικών που θηλάζουν. Η μαστίτιδα αποτελεί φλεγμονή του μαστού η οποία δυνατόν να είναι αποτέλεσμα λοίμωξης ή όχι. Υπάρχει ακόμη σύγχυση όσον αφορά τη χρήση του όρου μαστίτις. Ο Kvist (2010)[7] σε μια προσπάθεια αποσαφήνισής της ανέλυσε 18 δημοσιεύσεις (1998-2008), τέσσερις εκ των οποίων υποδηλώνουν ότι η μαστίτιδα είναι λοίμωξη, τέσσερις δεν αναφέρουν αιτιολογία των συμπτωμάτων και δέκα περιγράφουν τη μαστίτιδα σαν φλεγμονή ή σαν λοίμωξη. Στο παρόν η μαστίτιδα θεωρείται μικροβιακής αιτιολογίας και υποδηλώνει λοίμωξη.

Η συχνότητα εμφάνισης μαστίτιδας σε γυναίκες που θηλάζουν είναι περί το 20%. Διάφορες μελέτες συγκλίνουν στο ποσοστό αυτό. Οι Kinlay και συν (1998)[2] σε προοπτική ομαδική μελέτη από την Νέα Νότιο Ουαλία επί 1075 λεχωίδων, οι οποίες θήλαζαν κατά την στιγμή της εξέτασης, διέγνωσαν μαστίτιδα σε 219/1075 (20%-95% CI, 18%-22%) το πρώτο εξάμηνο μετά τον τοκετό. Η πλειονότητα των περιπτώσεων εμφανίστηκε κατά τις πρώτες επτά εβδομάδες μετά τον τοκετό. Την ίδια περίπου επίπτωση ανέφεραν οι Amir και συν (2007)[3] (17% επί 1193 γυναικών) καθώς και οι Scott και συν (2008)[6] (18% επί 420 γυναικών). Και στις δύο τελευταίες μελέτες η μαστίτιδα εμφανίστηκε μέσα στις τέσσερις πρώτες εβδομάδες μετά τον τοκετό.

Η ασθενής έχει συνήθως ιστορικό ραγάδας στην θηλή ή εκδοράς του δέρματος με αποτέλεσμα πτώση στην άμυνα του οργανισμού και αύξηση του αριθμού των βακτηριδίων στο δέρμα του μαστού[1], τα οποία εισέρχονται στον μαστό μέσω της θηλής και μολύνουν τα ανεπαρκώς παροχετευόμενα τμήματά του. Η λοίμωξη συνήθως εμφανίζεται τις πρώτες 6 εβδομάδες του θηλασμού με περισσότερα των 50% των επεισοδίων εμφανιζόμενα μετά τις πρώτες 4 εβδομάδες[3,6]. Είκοσι πέντε τοις εκατό των γυναικών θα εμφανίσουν πολλαπλά επεισόδια κατά τους 6 πρώτους μήνες[2].

Οι ασθενείς παραπονούνται για πόνο, οίδημα, ευαισθησία ή και συστηματικές εκδηλώσεις λοίμωξης (κακουχία, πυρετό κλπ.). Κλινικά ο μαστός είναι οιδηματώδης, ερυθηματώδης και ευαίσθητος στην ψηλάφηση. Εάν έχει ήδη σχηματιστεί απόστημα υπάρχει κλυδασμός, το υπερκείμενο δέρμα δε είναι στιλπνό ή υπάρχει εφελκίδα (σε προχωρημένες περιπτώσεις λόγω νέκρωσης) (Εικ. 1). Μασχαλιαία λεμφαδενίτιδα είναι ασυνήθης. Η ασθενής δυνατόν να εμφανίζει πυρεξία, ταχυκαρδία και λευκοκυττάρωση. Η αντιμετώπιση συνίσταται σε αποτελεσματική απομάκρυνση του γάλακτος, αναλγησία και αντιβιοτική θεραπεία. Το πλέον σύνηθες αίτιο είναι ο χρυσίζων σταφυλόκοκκος, ως εξ αυτού πρώτη εκλογή, εμπειρικά, αποτελούν τα αντιβιοτικά με αποτελεσματική δράση εναντίον του (flucloxacillin, dicloxacillin, cephalexin)[1,8]. Εάν το αίτιο είναι ο ανθεκτικός στη μεθικιλλίνη σταφυλόκοκκος (Methicillin - Resistant Staphylococcus Aureus – MRSA) υπάρχουν πολλές πιθανότητες η ασθενής να οδηγηθεί στο σχηματισμό αποστήματος[9,10,11]. Τα στελέχη των MRSA ήταν ευαίσθητα στην κλινδαμυκίνη, τριμεθοπρίμη – σουλφαμεθοξαζόλη και λινεζολίδη σύμφωνα με τα αποτελέσματα της μελέτης των Moazzez και συν (2007)[9] επί 44 περιπτώσεων γυναικών με απόστημα του μαστού. Εάν το σκεύασμα της αντιβιοτικής θεραπείας αποτελεί αντένδειξη για το θηλασμό, ο τελευταίος δέον να διακόπτεται. Άλλως η γυναίκα καλόν είναι να συνεχίζει να θηλάζει.

Πίνακας 1. *Χαρακτηριστικά και διαφορές των αποστημάτων που προκύπτουν από μαστίτιδα της γαλουχίας και μαστίτιδα εκτός γαλουχίας*

Απόστημα	**Θέση**	**Ηλικία**	**Προδιαθεσικός παράγων**	**Χλωρίδα**	**Πορεία**
Μαστίτιδα της γαλουχίας (Lactational mastitis)	Σε όλη την έκταση του μαστού	18-45 έτη (καθ' όλη την διάρκεια της δυνατότητας κυοφορίας)	Λύση συνέχειας δέρματος ή ραγάδα θηλής	S. aureus (MRSA)	Αποθεραπεία (μετά πρώτη αντιμετώπιση)
Μαστίτιδα εκτός γαλουχίας (Non lactational mastitis)	Στο κεντρικό τμήμα (περί την άλω) ή στο περιφερικό τμήμα (ασυνήθης)	20-60 έτη (μέση: <32 ετών)	Κάπνισμα Περιπορική μαστίτιδα/ εκτασία των γαλακτοφόρων πόρων	S. aureus (MRSA) Pseudomonas aeruginosa Proteus mirabilis Streptococcus Enterobacter Escherichia coli	Πολλαπλές υποτροπές

Οι ασθενείς των οποίων η κατάσταση δεν παρουσιάζει ταχεία βελτίωση μετά την έναρξη της θεραπείας απαιτούν περαιτέρω διερεύνηση και εκτίμηση με απεικονιστικές μεθόδους με ή χωρίς παρακέντηση για τη διαπίστωση ύπαρξης πύου και τον αποκλεισμό υποκείμενου κακοήθους νεοπλάσματος.

Οι φλεγμονώδεις καρκίνοι ενίοτε δύσκολα διακρίνονται από τα αποστήματα. Στη μαστογραφία τα τελευταία απεικονίζονται ως ασαφής μάζα ή περιοχή τοπικά αυξημένης πυκνότητας με παραμόρφωση[12]. Τα ευρήματα αυτά δεν διαφοροποιούνται από αυτά του καρκινώματος. Το υπερηχογράφημα είναι χρησιμότερο στη διαφοροποίηση αποστήματος από καρκίνωμα. Το απόστημα συνήθως παρουσιάζεται ως ηχογενής μάζα ασαφών ορίων με κεντρικά ανώμαλη υποηχογένεια ή διαφραγμάτια και/χωρίς οπίσθια ακουστική ενίσχυση ή σαν σύνθετη μάζα (Εικ. 2, 3), ενώ το καρκίνωμα συνήθως παρουσιάζεται σαν ασαφής, υποηχογενής μάζα με /χωρίς οπίσθια ακουστική σκίαση[12]. Η χρήση της υπερηχογραφικής ελαστογραφίας φαίνεται ότι συμβάλλει στην ορθή διάκριση μεταξύ καλοήθων και κακοήθων μαζών του μαστού[13, 14].

Η ανίχνευση καρκίνου σε απόστημα του μαστού είναι σπάνια, στη βιβλιογραφία δε αναφέρονται μεμονωμένα περιστατικά[15,16,17,18]. Μια μόνον αναδρομική μελέτη επί ομάδας ασθενών, αυτή των Scott και συν (2006)[19], ανέφερε ποσοστό κακοήθειας σε βιοψίες του τοιχώματος αποστηματικών κοιλοτήτων 4,37%. Οι συγγραφείς εξέτασαν τα δεδομένα 229 ασθενών με απόστημα μαστού εκ των οποίων 206 υποβλήθηκαν σε βιοψία του τοιχώματος της αποστηματικής κοιλότητας. Σε εννέα εξ αυτών (9/206, 4,37%) διαγνώστηκε κακοήθεια. Και οι 9 ασθενείς είχαν αρχικά παρουσιάσει διόγκωση συνυφασμένη με το απόστημα. Η ιστοπαθολογική εξέταση έδειξε αδενοκαρκίνωμα στις 8 εκ των 9 και αγγειολίπωμα στην τελευταία[19].

Η συχνότητα των αποστημάτων αναφέρεται 0-12% όταν η μαστίτιδα αντιμετωπιστεί εντός μιας έως δύο ημερών από την έναρξη των συμπτωμάτων, 8-67% όμως εάν η μαστίτιδα αντιμετωπιστεί αργότερα των δύο ημερών[20]. Σαν προδιαθεσικοί παράγοντες αναφέ-

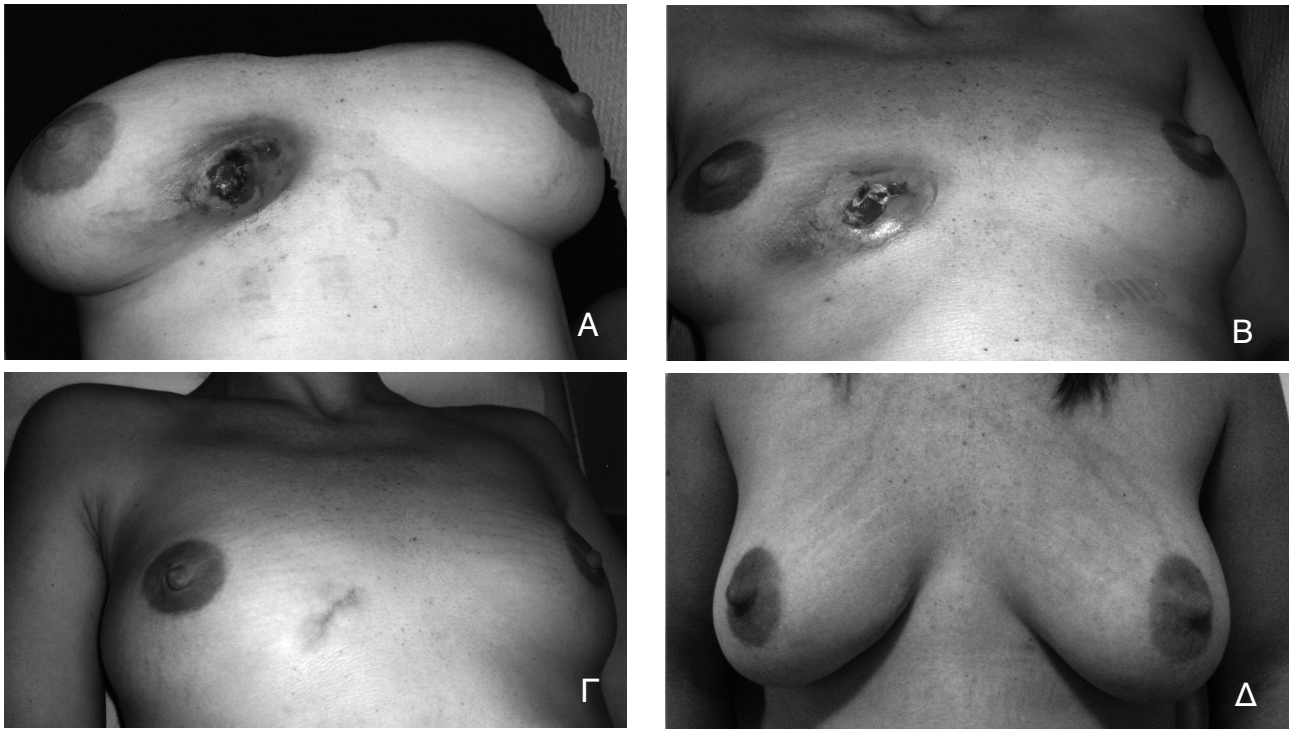

Εικόνα 1: *Ασθενής 32 ετών παρουσίασε μαστίτιδα του δεξιού μαστού κατά τη διάρκεια της γαλουχίας η οποία παρά την αντιβιοτική θεραπεία εξελίχθηκε σε απόστημα. Α. Διακρίνεται η έκταση της αλλοίωσης και η μερική νέκρωση του υπερκείμενου δέρματος. Β. Δέκα εννέα ημέρες μετεγχειρητικά αφού προηγήθηκαν τρεις αναρροφήσεις, σε συνδυασμό με προσαρμοσμένη αντιβιοτική θεραπεία, η κλινική εικόνα είναι αισθητικά βελτιωμένη. Γ. Έξι μήνες μετεγχειρητικά διακρίνεται ακόμη η ούλή. Δ. Δώδεκα μήνες μετεγχειρητικά το αισθητικό αποτέλεσμα κρίνεται ικανοποιητικό.*

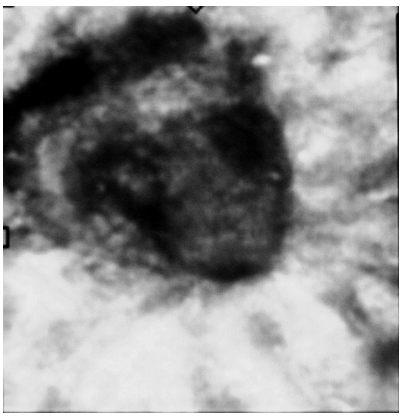

Εικόνα 2Α και Β: *Υπερηχογράφημα ε.γ. αποστήματος μαστού. Διακρίνεται οπισθοθηλαία εξεργασία χαμηλής ηχογένειας, ασαφών ορίων και κεντρικής ανομοιογένειας με περιφερική ζώνη διήθησης του περιβάλλοντος ιστού (οίδημα). Συνυπάρχει πάχυνση και οίδημα του υπερκείμενου δέρματος.*

ρονται η ηλικία (μεγαλύτερος κίνδυνος στις γυναίκες > 30 ετών), η πρωτοτοκία (odds ratio 3,6) και η ωριμότητα της κύησης (>41 εβδομάδες odds ratio 5)[21].

Οι ασθενείς με κλινική ή υπερηχογραφική υποψία αποστήματος αντιμετωπίζονται με αναρρόφηση υπό τοπική αναισθησία και κένωση της αποστηματικής κοιλότητας. Επίσης χορηγείται εμπειρικά αμοξυκιλλίνη (1g x 3), ενώ στις ασθενείς με αλλεργία στην πενικιλλίνη χορηγείται ερυθρομυκίνη (500g x 3). Το περιεχόμενο του αποστήματος αποστέλλεται για καλλιέργεια και εάν το αντιβιόγραμμα δείξει διαφορετική ευαισθησία η αντιβιοτική θεραπεία προσαρμόζεται ανάλογα. Κάποιες ασθενείς (15-50%) αντιμετωπίζονται επιτυχώς με μια αναρρόφηση, ενώ άλλες απαιτούν δύο ή περισσότερες αναρροφήσεις[22, 23].
Τέλος, σε κάποιες ασθενείς (20%) η αναρρόφηση αποδεικνύεται αναποτελεσματική[22], γεγονός που καθιστά απαραίτητη τη χειρουργική διάνοιξη και παροχέτευση. Τα ευρήματα διαφόρων μελετών ενοχοποιούν τον όγκο του αποστήματος για την ανωτέρω αποτυχία της αναρρόφησης. Στη μελέτη των Schwarz και Schrestha (2001)[22] ο όγκος του αρχικά αναρροφηθέντος πύου (4,0 ml vs. 21,5 ml p=0,002) ήταν σημαντικά μικρότερος στην ομάδα των ασθενών με επιτυχές αποτέλεσμα. Οι Eryilmaz και συν (2005)[23] ανέφεραν σαν προδιαθεσικό παράγοντα αποτυχίας το μέγεθος της αποστηματικής κοιλότητας (>5 cm).

Η υπερηχογραφικά υποβοηθούμενη αναρρόφηση φαίνεται ότι έχει καλύτερα αποτελέσματα και υψηλότερα ποσοστά επιτυχίας. Οι Christensen και συν (2005)[24] δημοσίευσαν τα αποτελέσματα της ως άνω μεθόδου επί 151 γυναικών με αποστήματα της γαλουχίας (89/151) και μη (62/151). Η πλειονότητα της πρώτης ομάδας (97%) και 81% των ασθενών της δεύτερης ομάδας ουδέν σύμπτωμα εμφάνισαν μετά την πρώτη παρακέντηση. Δέκα τρεις ασθενείς, 2 της πρώτης και 11 της δεύτερης ομάδας υποβλήθηκαν σε χειρουργική εξαίρεση της αποστηματικής κοιλότητας. Έξι εκ των δεκατριών υποβλήθηκαν σε χειρουργική επέμβαση λόγω δημιουργίας συριγγίου, δύο ασθενείς προτίμησαν τη χειρουργική από την παρακέντηση, μια είχε πόνο μετά την υποχώρηση του αποστήματος, σε δύο το απόστημα διατρήθηκε κατά την παρακέντηση, σε μία ασθενή η παρακέντηση απέτυχε και μία είχε πύον σε εκτατικούς πόρους και η U/S παρακέντηση αδυνατούσε να την αντιμετωπίσει. Ο αριθμός των παρακεντήσεων για τα αποστήματα της γαλουχίας ήταν 1-6, και γα τα μη 1-4. Τα αποτελέσματα της μελέτης επιβεβαίωσαν αυτά κάποιων παλαιότερων μελετών (ποσοστά επιτυχίας άνω του 90%) ασχέτως μεγέθους (<3 cm) ή θέσης (υποθηλαίας ή όχι) του αποστήματος. Ο μεγάλος αριθμός των 151 ασθενών δίνει ιδιαίτερη σημασία στα αποτελέσματα της μελέτης των Christensen και συν (2005)[24] και αντικρούει το συμπέρασμα της μεταανάλυσης των Thirumalaikumar και Kommu (2004)[25] οι οποίοι μελετώ-

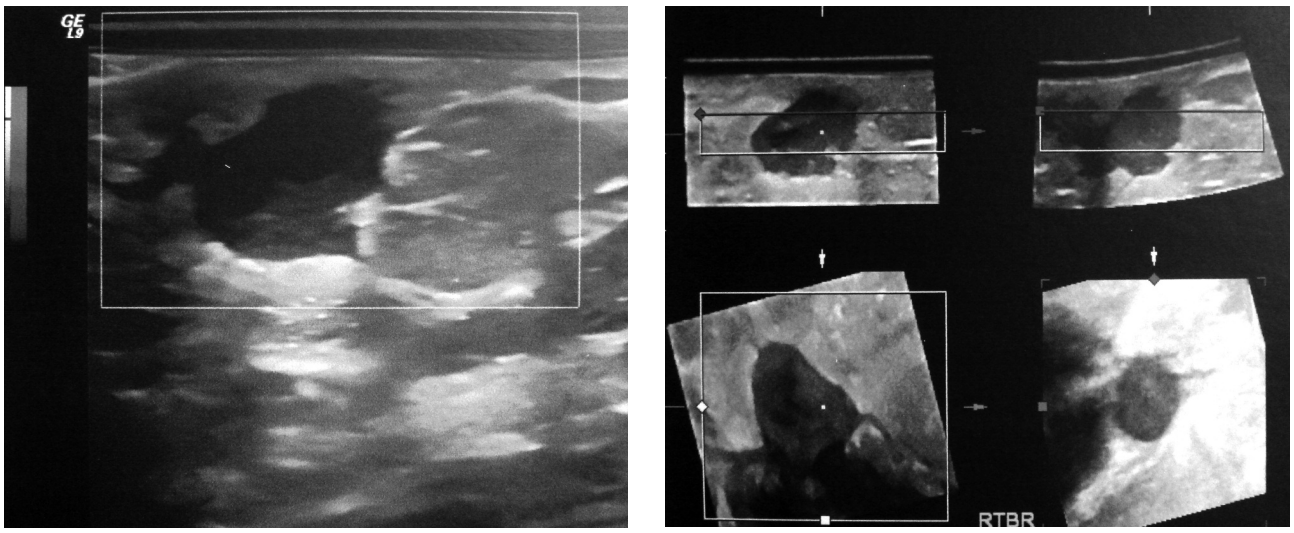

***Εικόνα 3Α**: Υπερηχογράφημα μαστού γυναίκας 30 ετών στο οποίο εμφαίνεται υποηχογενής, λοβωτός σχηματισμός με ανώμαλη παρυφή, γωνιώσεις, ιζηματώδες, ανομοιογενές περιεχόμενο (πύον) και πτωχή αιμάτωση. Υπάρχει επικοινωνία με υποθηλαίους γαλακτοφόρους πόρους. Β. Η ανωτέρω σημειολογία είναι περισσότερο εμφανής στην τρισδιάστατη ανασύσταση. Επρόκειτο περί ε.γ. υποθηλαίου αποστήματος.*

ντας 63 δημοσιεύσεις επί του θέματος συμπέραναν ότι η παρακέντηση διά βελόνης δυνατόν να αποβεί αποτελεσματική σε μικρά αποστήματα. Σημειωτέον ότι οι τελευταίοι συγγραφείς σχολίασαν ότι εκ των μελετών καμία δεν ήταν πράγματι ικανή να απαντήσει την ερώτηση της αποτελεσματικότητας της παρακέντησης, λόγω του μικρού αριθμού των ασθενών και του πλημμελούς ελέγχου της μελέτης[25].

Σημειωτέον ότι κάποιοι συγγραφείς χρησιμοποιούν για αποστήματα > 3cm καθετήρα, τον οποίο εισάγουν με τη βοήθεια U/S και τεχνικής trocar μέσω μικρής δερματικής τομής[26]. Μετά την εισαγωγή του κενώνεται η αποστηματική κοιλότητα και εκπλύνεται με φυσιολογικό ορό. Οι επόμενες εκπλύσεις γίνονται υπό της ασθενούς (ή συγγενούς ή φροντιστού υγείας) (3-4 φορές ημερησίως). Η κοιλότητα ελέγχεται υπερηχογραφικά έως ότου αυτή εξαφανιστεί και η συμπτωματολογία υποχωρήσει. Ο καθετήρας απομακρύνεται όταν ποσότητα φυσιολ. ορού <4 ml ή καθόλου φυσιολογικός ορός εισέρχεται μέσω του καθετήρα και η υπερηχογραφική εικόνα είναι φυσιολογική[26].

Σε ορισμένα κέντρα, ο βασικός τρόπος αντιμετώπισης παραμένει η χειρουργική διάνοιξη και παροχέτευση του αποστήματος με τοποθέτηση σωλήνα παροχέτευσης[27]. Ειδικότερα εάν το υπερκείμενο δέρμα εμφανίζεται λεπτυσμένο και έχει διαγνωσθεί υπερηχογραφικά ύπαρξη πύου, διενεργείται, υπό τοπική αναισθησία (αλοιφή και διήθηση ξυλοκαϊνης 2%), μικρή τομή στο σημείο του μεγίστου κλυδασμού και παροχετεύεται το πύον[28,1]. Γενική αναισθησία σπάνια ενδείκνυται[28]. Κάποιοι συγγραφείς δεν χρησιμοποιούν σωλήνα παροχέτευσης μετά την διάνοιξη[28]. Μειονεκτήματα της χειρουργικής αντιμετώπισης είναι το υψηλότερο κόστος[24], η πιθανή διακοπή της γαλουχίας[29] και η ενίοτε δύσμορφη μετεγχειρητική ουλή. Στη δημιουργία της τελευταίας συμβάλλει η ύπαρξη νεκρωμένου δέρματος επάνω από την αποστηματική κοιλότητα (Εικ. 1) του οποίου την απομάκρυνση συνιστούν κάποιοι συγγραφείς[1]. Ο συγγραφέας του παρόντος διαφωνεί με την ως άνω άποψη και συνιστά διατήρηση του δέρματος, εκτός ακραίων καταστάσεων, και κατάλληλη μεταχείριση – επίδεσή του. Αυτή συνίσταται σε προσεκτική αντισηψία του προσβεβλημένου δέρματος με διάλυμα povidone – iodine 5%[30], κάλυψη αυτού με παραφινούχο γάζα (paraffin tulle gras – Jelonet, Smith and Nephew, Hull, England)[31], γάζα εμπεποτισμένη με povidone – iodine[32, 33] και επικάλυψη των δύο προηγούμενων με απορροφητική επικολλητική ταινία (absorbent adhesive dressing). Οι αλλαγές γίνονται άπαξ ημερησίως και εάν το αποτέλεσμα της μικροβιακής καλλιέργειας υποδείξει διαφορετικό του S. Aureus αίτιο, αντικαθίσταται αντίστοιχα το povidone –iodine (π.χ. με silver sulfathiazine). Η επίδεση συνεχίζεται έως την πλήρη αναγέννηση του επιθηλίου. Έτσι πέραν της τοπικής αντιμικροβιακής αντιμετώπισης λόγω ελάττωσης του μικροβιακού φορτίου[32] επιτυγχάνεται αναγέννηση και αποκατάσταση του πάσχοντος

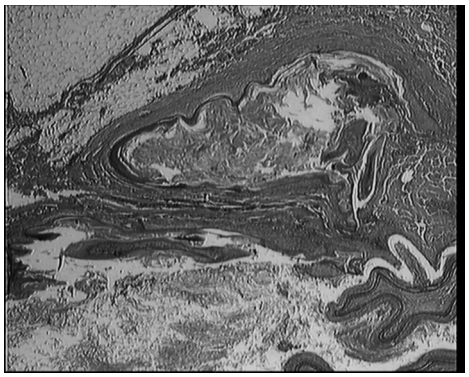



***Εικόνα 4Α**: Ιστολογική εικόνα τμήματος μαστού με ε.γ. απόστημα (Η/Ε, x 40) στην οποία εμφαίνεται διάταση υποθηλαίων πόρων με ακανθωτή μετάπλαση του επιθηλίου τους, κερατινοποίηση και παρουσία φολίδων κερατίνης στον αυλό. Β. Ιστολογική εικόνα τμήματος του ιδίου μαστού (Η/Ε, x 100) στην οποία εμφαίνεται θέση διάσπασης και απώλειας του καλυπτικού επιθηλίου (κάτω αριστερά της εικόνας) με επιγενή χρόνια φλεγμονή και παρουσία πολυπυρήνων γιγαντοκυττάρων. Διακρίνονται φολίδες κερατίνης στο αυλό (μέσο της εικόνας).*

δέρματος, το οποίο χρησίμευσε ως «φυσικός επίδεσμος», με ελάχιστη συρρίκνωση και ικανοποιητικό μακροχρόνιο αισθητικό αποτέλεσμα (Εικ. 1).

Είτε η παρακέντηση, είτε η χειρουργική διάνοιξη συνοδεύονται από αντιβιοτική θεραπεία. Εμπειρικά χορηγείται φλουκλοξακιλλίνη, αμοξυκιλλίνη – κλαβουλανικό οξύ ή ερυθρομυκίνη η παρουσία των οποίων στο γάλα δεν βλάπτει το βρέφος. Εάν η καλλιέργεια και το αντιβιόγραμμα δείξουν διαφορετική ευαισθησία, η θεραπεία προσαρμόζεται ανάλογα.

Η συνέχιση της γαλουχίας ενθαρρύνεται, εάν αυτό είναι δυνατό, καθ' όσον αυτή προάγει την παροχέτευση[8]. Σπάνια είναι απαραίτητη η καταστολή της γαλουχίας σε ασθενείς με λοίμωξη του μαστού.

Εάν τα συμπτώματα δεν υποχωρήσουν ταχέως, είναι απαραίτητη η περαιτέρω διερεύνηση για τον αποκλεισμό φλεγμονώδους καρκίνου.

Αποστήματα από μαστίτιδα εκτός γαλουχίας

Οι λοιμώξεις εκτός γαλουχίας (ε.γ.) μπορούν να διακριθούν στις κεντρικές ή περι(-υπο)θηλαίες (εμφανιζόμενες κάτω από και περί τη θηλή) και στις περιφερικές (εμφανιζόμενες στην περιφέρεια του μαστού).

Περιθηλαίες λοιμώξεις

Οι περι(-υπο)θηλαίες λοιμώξεις εμφανίζονται συνήθως σε νέες γυναίκες. Η μέση ηλικία εμφάνισης είναι 32 έτη[1] ή 40 έτη σύμφωνα με άλλους συγγραφείς[9, 34] με τις νεότερες γύρω στα 20 έτη και τις γηραιότερες γύρω στα 60 έτη[9].

Η περιθηλαία λοίμωξη παρουσιάζεται σαν φλεγμονή με ή χωρίς την παρουσία διόγκωσης, σαν περιθηλαίο απόστημα ή σαν συρίγγειο γαλακτοφόρου πόρου (Εικ. 5). Ενίοτε υπάρχει πόνος, συνοδός εισολκή της θηλής στο σημείο του νοσούντος πόρου και πυώδες έκκριμα. Ενίοτε τα σημεία της φλεγμονής απουσιάζουν, γεγονός που δυσχεραίνει τη διάγνωση. Μαστογραφία και υπερηχογραφικός έλεγχος (Εικ. 2, 3) υποβοηθούν τη διάγνωση σε αυτές τις περιπτώσεις[35]. Η μαγνητική τομογραφία έχει επίσης διαγνωστική αξία στα αποστήματα αυτά[36, 37].

Ασθενείς με περιθηλαία φλεγμονή πρέπει να αντιμετωπίζονται με αντιβιοτικά σκευάσματα δραστικά εναντίον τόσο των αεροβίων όσο και των αναεροβίων μικροβίων που συναντώνται σε αυτές τις βλάβες. Εάν η λοίμωξη δεν δείξει σημεία υποχώρησης μετά την πρώτη δόση, ενδείκνυται ο υπερηχογραφικός έλεγχος και η λήψη υλικού διά λεπτής ή παχείας βελόνης[1]. Ασθενείς που παρουσιάζουν απόστημα ή των οποίων η λοίμωξη εξελίσσεται σε απόστημα αντιμετωπίζονται με επανειλημμένες παρακεντήσεις/ αναρροφήσεις και αντιβιοτική κάλυψη ή χειρουργικά (σχάση και παροχέτευση) υπό τοπική αναισθησία. Η παρακέντηση, ειδικότερα η υπερηχογραφικά[24,38,39] ή με τη βοήθεια αξονικής τομογραφίας[40] κατευθυνόμενη, προκαλεί πιο περιορισμένη ουλοποίηση, έχει χαμηλότερο κόστος από τη χειρουργική αντιμετώπιση, η εκμάθησή της είναι εύκολη και η διενέργειά της είναι δυνατόν να γίνεται επί 24ώρου βάσεως. Λόγω των ανωτέρω πλεονεκτημάτων οι Christensen και συν (2005)[24] θεωρούν ότι στις μη επιπλεγμένες περιπτώσεις θα έπρεπε να αντικαταστήσει τη χειρουργική σαν πρώτη αντιμετώπιση. Το ποσοστό επιτυχίας υπερβαίνει το 90%[24,41]. Οι Berná-Serna και συν

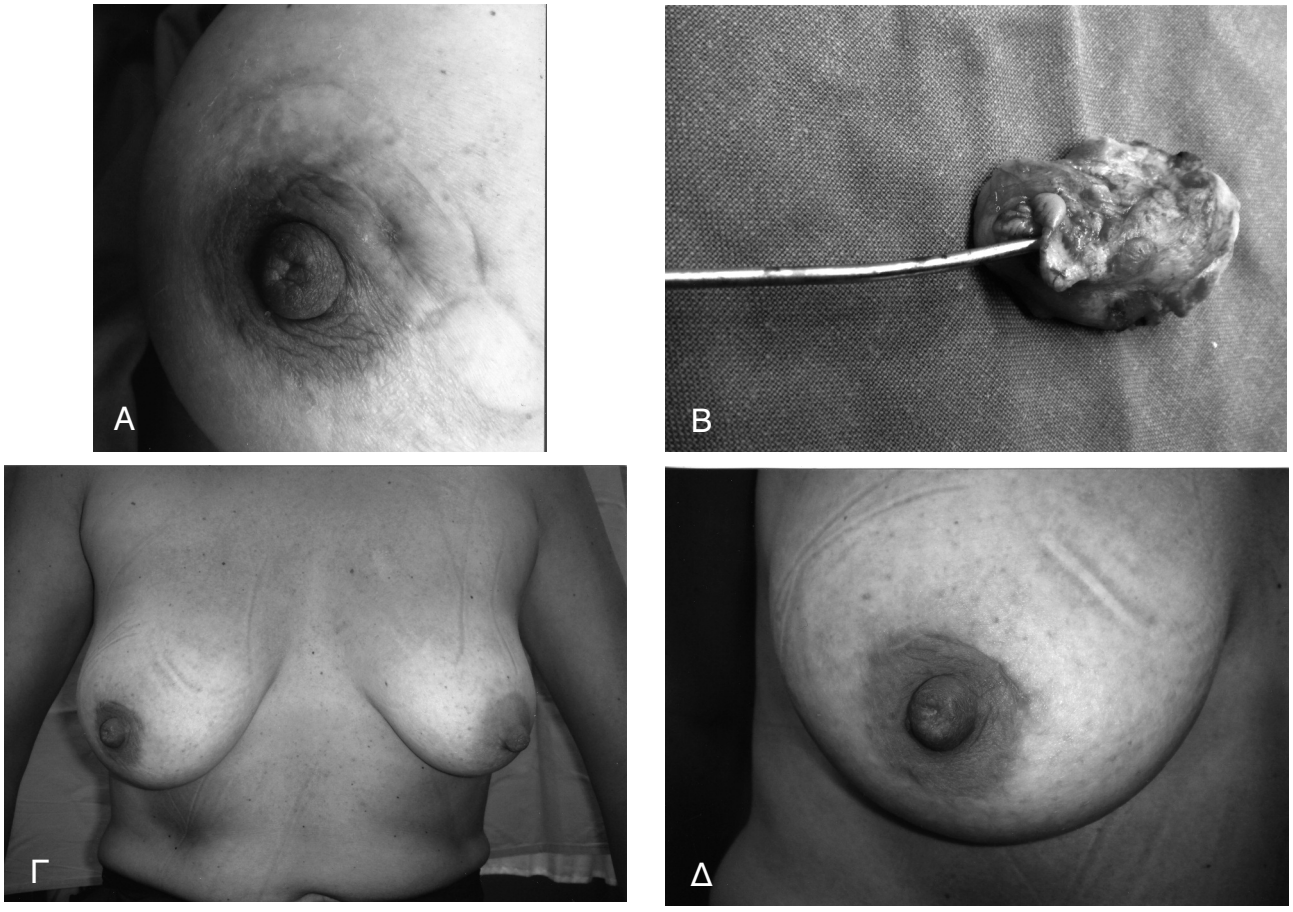

Εικόνα 5: *Ασθενής 33 ετών με συρίγγειο στο χείλος της άλω (ώρα 1) του δεξιού μαστού επτά μήνες μετά τη διάνοιξη υποθηλαίου αποστήματος αλλού. Α. Διακρίνεται η οπή του συριγγίου. Β. Το εξαιρεθέν παρασκεύασμα (συρίγγιο συν πάσχων γαλακτοφόρος πόρος συν περιβάλλον σύστημα γαλακτοφόρων πόρων) με διαστάσεις 4.5 x 5 x 7.5 εκ. Γ. Η ασθενής έξι μήνες μετεγχειρητικά δεν παρουσίαζε άλλο σύμπτωμα ούτε σημεία υποτροπής, το δε αισθητικό αποτέλεσμα κρίνεται ικανοποιητικό. Δ. Τρία χρόνια μετά τη χειρουργική αντιμετώπιση παραμένει ελεύθερη συμπτωμάτων.*

(2009)[42] διαπίστωσαν ότι η υπερηχογραφικά κατευθυνόμενη αναρρόφηση καθίσταται αποτελεσματικότερη όταν η κοιλότητα εκπλένεται με ουροκινάση. Στις περιπτώσεις αποτυχίας της υπερηχογραφικά κατευθυνόμενης παρακέντησης ενδείκνυται χειρουργική αντιμετώπιση. Δεν είναι εμφανές γιατί κάποια αποστήματα δεν ανταποκρίνονται στη θεραπευτική αντιμετώπιση[24]. Η χειρουργική είναι επίσης απαραίτητη στις περιπτώσεις που κανείς υποπτεύεται κακοήθεια. Μειονέκτημά της είναι η ενίοτε αυξημένη ουλοποίηση[22]. Ο Snider πρόσφατα υποστήριξε ότι εάν η χειρουργική επέμβαση εκτελεστεί ορθά το αποτέλεσμα είναι σχεδόν πάντα η αποθεραπεία της ασθενούς[43].

Ιστολογικά υπάρχει ενεργός φλεγμονή γύρω από μη διατεταμένους υποθηλαίους πόρους. Η κατάσταση αυτή καλείται περιπορική μαστίτιδα[1, 28]. Η κατάσταση αυτή συγχέεται με την εκτασία των πόρων, η οποία θεωρείται ξεχωριστή οντότητα, εμφανίζεται σε ασθενείς μεγαλύτερης ηλικίας και χαρακτηρίζεται από διάταση των υποθηλαίων πόρων και μικρότερου βαθμού περιπορική φλεγμονή[28]. Τα αποστήματα που σχετίζονται με την περιπορική μαστίτιδα συχνά υποτροπιάζουν, διότι η αντιμετώπισή διά σχάσης ή αναρρόφησης δεν απομακρύνει τον υποκείμενο πάσχοντα πόρο. Εκ των αντιμετωπιζόμενων ασθενών 35 έως 50% θα εμφανίσουν συρίγγειο μετά την παροχέτευση ε.γ. αποστήματος [1, 28, 44, 45]. Σε κάποιες σειρές ασθενών το ποσοστό αυτό φθάνει το 80%[46]. Είναι σαφώς μειωμένο (28%) όταν εξαιρούνται οι γαλακτοφόροι πόροι [28, 46].

Προδιαθεσικοί παράγοντες στην ανάπτυξη ενός ε.γ. αποστήματος είναι η παχυσαρκία (OR 3,6 - 95% Cl 1,5 έως 9,2)[47], ο σακχαρώδης διαβήτης

(OR 5,7 – 95% Cl 1,1 έως 54,9)[47, 48, 49] και το piercing της θηλής (OR 10,2 -95% Cl 1,3 έως 454,4)[47].
Σημαντικότερος παράγων κινδύνου όμως, όπως προέκυψε από πολλές μελέτες, είναι το κάπνισμα. Οι Bundred και συν (1992)[50] σε αναδρομική μελέτη επί 85 ασθενών διεπίστωσαν ότι οι μανιώδεις καπνίστριες είχαν μεγαλύτερες πιθανότητες εμφάνισης αποστήματος ($p<0,01$). Ο Salmon (1996)[34] σε μελέτη επί 22 γυναικών παρατήρησε ότι ο ρόλος του καπνίσματος ήταν η μοναδική αιτία των ε.γ. αποστημάτων, καθ' όσον όλες οι αντιμετωπισθείσες ασθενείς ήταν μανιώδεις καπνίστριες. Το ρόλο του καπνίσματος επιβεβαίωσαν και πρόσφατες μελέτες. Οι Bharat και συν (2009)[51] διαπίστωσαν από την ανάλυση των δεδομένων 77 ασθενών ότι ο μοναδικός παράγων συνδεδεμένος με την εμφάνιση υποτροπιαζόντων ε.γ. λοιμώξεων ήταν το κάπνισμα ($p=0,003$). Και οι Gollapalli και συν (2010)[47] σε μελέτη επί 68 ασθενών προσδιόρισαν στατιστικά σημαντική σχέση (OR 8,0 – 95% Cl 3,4 έως 19,4) μεταξύ καπνίσματος και πρωτοπαθών αποστημάτων του μαστού (μονοπαραγοντική ανάλυση). Άλλοι παράγοντες κινδύνου που προέκυψαν από την ως άνω μελέτη ήταν το πάχος (OR 3,6 -95% Cl 1,5 έως 9,2), ο σακχαρώδης διαβήτης (OR 5,7 – 95% Cl 1,1 έως 54,9) και το piercing της θηλής (OR 10,2 – 95% Cl 1,3 έως 454.4).
Σε κάποιες μελέτες το κάπνισμα προσδιορίστηκε, μετά από πολυπαραγοντική ανάλυση, ως ο μοναδικός σημαντικός προδιαθεσικός παράγων[47,51]. Στη μελέτη των μεν Bharat και συν 45% έναντι 23% των ασθενών ήταν καπνίστριες ($p< 0,01$), ενώ στη μελέτη των Gollapali και συν (47) το OR υπολογίστηκε 6,15 (95% Cl 2,01 έως 204,28) (πολυπαραγοντική ανάλυση). Εικάζεται ότι το κάπνισμα είτε έχει άμεση τοξική επίδραση στους οπισθοθηλαίους γαλακτοφόρους πόρους ή έμμεση επίδραση μέσω ορμονικού ερεθισμού των εκκρίσεων του μαστού[46, 50]. Επίσης το επίπεδο των β-καροτενίων είναι χαμηλότερο μεταξύ καπνιστριών σε σχέση με μη καπνίστριες, γεγονός που πιθανώς εξηγεί γιατί η ακανθωτή μετάπλαση είναι συχνότερη στις καπνίστριες. Η τελευταία αποτελεί την αρχική παθογενετική βλάβη του κυβοειδούς επιθηλίου που επενδύει τους γαλακτοφόρους πόρους και τις ληκύθους (ampullae) και προκαλεί κερατινοποίηση. Αυτή οδηγεί σε απόφραξη των πόρων από βύσματα κερατίνης και κυτταρικά κατάλοιπα[46] (Εικ. 4). Διάταση των πόρων και των ληκύθων (ampullae) εμφανίζεται λόγω της συσσώρευσης και στάσης των εκκρίσεων εντός των αδενοκυψελών. Το λεπτό κυλινδρικό επιθήλιο που επενδύει τους γαλακτοφόρους πόρους διασπάται (Εικ. 4), με αποτέλεσμα πιο εκτεταμένη μικροβιακή διείσδυση στους πέριξ ιστούς. Αυτό με τη σειρά του έχει σαν αποτέλεσμα τον σχηματισμό αποστήματος κάτω από τη θηλή. Το απόστημα είναι δυνατόν να παροχετευθεί αυτόματα στο χείλος της άλω. Ενδεχομένως θα σχηματίσει χρόνιο συρίγγειο (Εικ. 5). Όταν αυτόματη ή χειρουργικά προκλητή παροχέτευση λάβει χώρα σαν μοναδική αντιμετώπιση, το απόστημα πιθανότατα θα υποτροπιάσει λόγω απόφραξης του άπω τμήματος του γαλακτοφόρου πόρου και της ampulla με κατάλοιπα κερατίνης όπως προαναφέρθηκε[46] (Εικ. 5).
Οι μικροοργανισμοί που προκαλούν τα αποστήματα από μαστίτιδα εκτός γαλουχίας είναι αερόβιοι και αναερόβιοι[9,28,46]. Gram θετικοί μικροοργανισμοί απομονώθηκαν συχνότερα στα πρωτογενή υποθηλαία αποστήματα σε σχέση με υποτροπιάζοντα αποστήματα[46]. Συχνότερος ήταν ο χρυσίζων σταφυλόκοκκος παρών σε 30-50% των καλλιεργειών[9,52]. Τα ανθεκτικά του στελέχη δυνατόν να ξεπεράσουν και το 60% των περιπτώσεων[9], ποσοστό που υπολείπεται όμως συγκρινόμενο με μεγάλο αριθμό αποστημάτων από ολόκληρο το σώμα (80%)[53]. Το ποσοστό αυτό των ανθεκτικών στελεχών (Methicillin-Resistant Staphylococcus Aureus - MRSA) ποικίλλει και κυμαίνεται, ανάλογα με τη μελέτη, μεταξύ 8,6%[52] και 66%[54]. Η παρουσία ανθεκτικών MRSA δεν προκάλεσε στατιστικά σημαντική διαφορά στη διάρκεια της θεραπείας, στον αριθμό των επισκέψεων, στη διάρκεια της χρήσης αντιβιοτικών ή στο ποσοστό υποτροπών του αποστήματος[54].
Άλλοι μικροοργανισμοί που απομονώθηκαν ήταν ο κοαγκουλάση αρνητικός σταφυλόκοκκος, η ψευδομονάδα (Pseudomonas aeruginosa), ο πρωτέας (Proteus mirabilis), ο στρεπτόκοκκος, το εντεροβακτηρίδιο, το κωλοβακτηρίδιο (Escherichia coli), το σύμπλοκο του Citrobacter freundi κ.ά. Τα αναερόβια ήταν πιο σπάνια στις περισσότερες μελέτες με ποσοστά μεταξύ 10 και 20%[9, 52, 55]. Σε κάποιες μελέτες η παρουσία P. mirabilis ήταν συχνότερη[56,57,58] φθάνοντας το 32%. Η πλειονότητα των ασθενών με P. mirabilis παρουσίασαν σοβαρά υποτροπιάζοντα επεισόδια και χρόνια αποστήματα που προσομοιάζουν κλινικά με αυτά που προκαλούνται από τα αναερόβια βακτηρίδια[58]. Στους γαλακτοφόρους πόρους ο P. mirabilis πιθανόν να έχει την ίδια δράση με αυτή του ουροποιητικού συστήματος, όπου προκαλεί λίθους ενεργών ως ξένο σώμα που διατηρεί τη λοίμωξη. Στις περιπτώσεις λοίμωξης από P. mirabilis η αντιμετώπιση συνίσταται σε εκτεταμένη χειρουργική εξαίρεση παράλληλα με τη χρήση κατάλληλης αντιβιοτικής θεραπείας[58]. Σημειωτέον ότι

κάποιοι συγγραφείς θεωρούν τη λοίμωξη από πρωτέα ως επιλοίμωξη επί προηγηθείσας, άλλης αιτιολογίας, λοίμωξης. Η τελευταία δυνατόν να αλλοίωσε την παθογένεια με αποτέλεσμα την ανάπτυξη του πρωτέα[59]. Η λοίμωξη με Pseudomonas aeruginosa είναι σπάνια. Παρά ταύτα είναι δυνατόν να οδηγήσει σε σηπτικό shock[60].

Η διάγνωση διευκολύνεται από τη μαστογραφία και τον υπερηχογραφικό έλεγχο[35]. Το συνηθέστερο υπερηχογραφικό εύρημα στην αναδρομική μελέτη του Muttarak (1996)[35] ήταν ηχογενείς μάζες (echoic mass) με κεντρικά υποηχογενείς περιοχές (echopenia) (17/20). Η υπερηχογραφική εικόνα δεν είναι πάντοτε τυπική[61] και τα ευρήματα συνεκτιμώνται με την κλινική εικόνα (Εικ. 2, 3). Ο υπερηχογραφικός έλεγχος είναι επίσης ιδιαίτερα χρήσιμος στην παρακολούθηση της πορείας του αποστήματος[24]. Η μαγνητική τομογραφία (MRI) έχει ευαισθησία έως 92% και ειδικότητα έως 80% και θεωρείται σημαντική απεικονιστική μέθοδος για τη διαφοροποίηση κύστεων και αποστημάτων[37]. Η diffusion weighted MRI θεωρήθηκε χρήσιμη για αλλοιώσεις ασχέτως μεγέθους τους, οι συγγραφείς όμως αναγνώρισαν ότι ακόμη υπάρχουν πιθανές παγίδες όσον αφορά τη διάγνωση μη συμπαγών αλλοιώσεων του μαστού[62].

Περιφερικά αποστήματα από μαστίτιδα εκτός γαλουχίας

Τα περιφερικά αποστήματα από μαστίτιδα εκτός γαλουχίας (ε.γ.) είναι σπανιότερα των περί (-υπο) θηλαίων. Στην αναδρομική μελέτη των Versluijs – Ossewaarde και συν (2005)[46] αποτελούσαν το 13% των ε.γ. αποστημάτων (13/101) η δε διάμεση (median) ηλικία των ασθενών ήταν 46 έτη (εύρος 29-78 έτη). Αίτια των περιφερικών αποστημάτων είναι η κυστική νόσος του μαστού, το φλεγμονώδες καρκίνωμα του μαστού και η λιπονέκρωση μετά ακτινοθεραπεία[46].

Μια σειρά άλλων νόσων και καταστάσεων έχει συνδεθεί με αυτά (σακχαρώδης διαβήτης, ρευματοειδής αρθρίτιδα, θεραπεία με στεροειδή και τραυματισμός). Ο υπαίτιος μικροοργανισμός είναι συνήθως ο S. aureus (χρυσίζων σταφυλόκοκκος), κάποια αποστήματα όμως περιέχουν αναερόβια μικρόβια[1]. Τα περιφερικά ε.γ. αποστήματα είναι πιο συχνά στις προεμμηνοπαυσιακές γυναίκες σε σχέση με τις εμμηνοπαυσιακές ή μετεμμηνοπαυσιακές[1]. Πυρετός και γενική κακουχία συνήθως απουσιάζουν. Η αντιμετώπιση είναι η ίδια με τα άλλα αποστήματα του μαστού, δηλ. αναρρόφηση ή σχάση και παροχέτευση. Ιδιαίτερο πρόβλημα είναι ο συνδυασμός με κοκκιοματώδη λοβιωτή μαστίτιδα. Η κατάσταση αυτή προσβάλλει συνήθως νέες γυναίκες, οι οποίες είναι δυνατόν να εμφανίσουν εκτεταμένες περιοχές λοίμωξης με πολλαπλά σύγχρονα περιφερικά αποστήματα[28]. Υπάρχει σαφώς τάση υποτροπής μετά τη χειρουργική θεραπεία. Ως εξ αυτού δέον να αποφεύγονται ευρείες τομές και εκτεταμένες επεμβάσεις[28]. Έχει δοκιμαστεί η χρήση στεροειδών με περιορισμένη όμως επιτυχία.

Συρίγγιο γαλακτοφόρου πόρου

Το συρίγγιο γαλακτοφόρου πόρου αποτελεί επικοινωνία μεταξύ του δέρματος, συνήθως στην περί την άλω περιοχή, και μείζονος υποθηλαίου (ή υπό την άλω) γαλακτοφόρου πόρου (Εικ. 5). Είναι ασύνηθες, όταν όμως εμφανίζεται προκαλεί παρατεταμένη νοσηρότητα[63,64]. Η μέση ηλικία εμφάνισης είναι συνήθως μεταξύ 30 και 35 έτη (32 έτη)[65], (36,5 έτη)[66]. Στην πλειονότητα των ασθενών έχει προηγηθεί της εμφάνισης του συριγγίου ιστορικό είτε παροχέτευσης υποθηλαίου αποστήματος είτε αυτόματης ρήξης φλεγμονώδους μάζας[64]. Ενίοτε παρατηρείται το συρίγγιο μετά από βιοψία περιοχής περιπορικής μαστίτιδας[1]. Οι ασθενείς συχνά αναφέρουν προηγούμενα επεισόδια υποτροπιαζόντων αποστημάτων και πυόρροια μέσω του στομίου του συριγγίου. Ενίοτε διαπιστώνονται πολλαπλά εξωτερικά στόμια στο χείλος της άλω, είτε από ένα πόρο είτε από περισσότερους προσβεβλημένους πόρους. Η αντιμετώπιση συνίσταται σε χειρουργική εξαίρεση του συριγγίου και του/των προσβεβλημένου πόρου/ων (συνήθως απαιτείται ολική εξαίρεση των πόρων) υπό την κάλυψη αντιβιοτικών (Εικ. 5). Η εισαγωγή μύλης στον προσβληθέντα πόρο και περιφερική εκτομή ικανού ιστικού τεμαχίου με σύγκλειση κατά πρώτον σκοπό είναι αποτελεσματική (Εικ. 5). Επιτυχής σύγκλειση υποβοηθείται από κινητοποίηση των γειτονικών του ελλείμματος τμημάτων μαστού υπό την μορφή τοπικών κρημνών. Το αισθητικό αποτέλεσμα μετά την κινητοποίηση των γειτονικών του ελλείμματος τμημάτων μαστού και κατάλληλη συρραφή είναι ικανοποιητικό. Έτσι διατηρείται το περίγραμμα του μαστού χωρίς τη δημιουργία εντυπωμάτων ή άλλη εξωτερική παραμόρφωση. Το ποσοστό των υποτροπών μετά τη χειρουργική εξαίρεση είναι ιδιαίτερα χαμηλό[63, 67, 68]. Ως επιπλοκές αναφέρονται μετεγχειρητική λοίμωξη (5%), ενεργός συριγγώδης πόρος (2,5%) και επιφανειακή νέκρωση της θηλής (2,5%)[67].

Κάποιοι συγγραφείς χωρίζουν τα συρίγγια σε επι-

φανειακά και εν τω βάθει[66] ή απλά και σύνθετα[64]. Υποστηρίζουν ότι τα πρώτα (επιφανειακά, απλά) χρήζουν απλής χειρουργικής εξαίρεσης και σύγκλεισης, ενώ τα δεύτερα (εν τω βάθει, σύνθετα) πρέπει να αντιμετωπίζονται με ευρεία εκτομή του συριγγίου και των προσβληθέντων πόρων[64, 66]. Οι Beechey- Newman και συν (2006)[65] εφάρμοσαν την κατά δεύτερο σκοπό επούλωση του τραύματος με επίσης χαμηλό ποσοστό υποτροπών (80%). Ένα τρίτο των ασθενών όμως δεν ήταν ικανοποιημένες με το αισθητικό αποτέλεσμα και 90% των 53 ασθενών της αναδρομικής μελέτης ανέφεραν κάποιου βαθμού παραμόρφωση της θηλής.
Η ιστολογική εξέταση των παρασκευασμάτων δείχνει ενίοτε σημεία περιπορικής μαστίτιδας[64, 66]. Το πάσχον σύστημα των πόρων συνδέεται άμεσα με τα εν τω βάθει συρίγγια[66] και διακρίνεται από τα επιφανειακά, τα οποία προκύπτουν από λοίμωξη των υποδόριων αδένων του μαστού[66].

Breast abscesses

Ioannides C.

IASO Maternal and Gynecology Hospital,
IASO GENERAL Hospital, Athens, Greece

Correspondence: Charis Ioannides MD, DMD, PhD
Consultant Plastic and Reconstructive
Surgeon UCLH NHS Trust
Assoc. Professor of Surgery, University of Leuven
18, Ioannou Gennadiou str., 11521 Athens,
Tel: +30 2107242109, Fax: +30 210 7242121
E-mail: ioannidc@otenet.gr

Summary

Breast abscesses are classified into lactational and non-lactational. They are infrequent, however, they can cause considerable morbidity. The diagnosis is set clinically and with the aid of imaging techniques (mainly ultra-sound). They are treated with ultrasound assisted aspiration (s) or, occassionally, with incision and drainage. If there is suspicion of malignancy, an incisional biopsy of the abscess wall is absolutely indicated. Excision of the, possibly, necrotic overlying skin is not indicated. In numerous cases a fistula develops, either spontaneously or after incision and drainage of the non lactational abscess. The fistula is treated by fistulectomy and excision of the affected duct (a total ductal excision is usually required). Simultaneous mobilisation and redistribution of the surrounding breast tissue leads to reconstruction of the defect, restoration of the normal contour of the breast and a satisfying aesthetic result.

Key words: breast abscesses, treatment

Βιβλιογραφία

1 - Dixon, J.M., Bundred, N.J. Management of disorder of the ductal system and infections. In: Diseases of the breast. Harris, J.R., Lippman, M.E., Morrow, M., Osborne, C.K. (Eds), Lippincott, Williams and Wilkins, Philadelphia, 2004: pp 47 – 56.
2 - Kinlay, J.R., O'Connell, D.L., Kinlay, S.. Incidence of mastitis in breastfeeding women during the six months after delivery: a prospective cohort study. Med J Aust 1998: 169, 310-312.
3 - Amir, L.H., Forster, D.A., Lumley, J. et al. A descriptive study of mastitis in Australian breastfeeding women: incidence and determinants. BMC Public Health 2007: 7, 62.
4 - Dener , C., Inan, A.. Breast abscesses in lactating women. World J Surg 2003: 7, 130-133.
5 - Amir, L.H., Forster, D, McLachlan, H. et al. Incidence of breast abscess in lactating women: report from an Australian cohort. BJOG 2004: 111, 1378-1381.
6 - Scott, J.A., Robertson, M., Fitzpatrick, J., et al. Occurrence of lactational mastitis and medical management – a prospective cohort study in Glasgow. Int Breastfeed J 2008: 3, 21-26.
7 - Kvist, L.J. Toward a clarification of the concept of mastitis as used in empirical studies of breast inflammation during lactation. J Hum Lact 2010: 26, 53-59.
8 - Spencer, J.P.. Management of mastitis in breast feeding women. Am Fam Physician 2008: 78, 727-731.
9 - Moazzez, A., Kelso, R.C., Towfigh, S., et al. Breast abscess bacteriologic features in the era of community-acquired methicillin-resistant Staphylococcus aureus epidemics. Arch Surg 2007: 142, 881-884.
10 - Stafford, I., Hernandez, J., Laibi, V., et al. Community-acquired methicillin-resistant Staphylococcus aureus among patients with puergeral mastitis requiring hospitalization. Obstet Gynecol 2008: 112, 533-537.
11 - Berens, P. Swaim, L., Peterson B. Incidence of methicillin- resistant Staphylococcus aureus in postpartum breast abscess. Breastfeed Med 2010: 5, 113-115.
12 - Pojchamarnwiputh, S., Muttarak, M., Na-Chiangmai, W., et al. Benign breast lesions minmicking carcinoma at mammography. Singapore Med J 2007: 48, 958-968.
13 - Chung, S.Y., Moon, W.K., Choi, J.W., et al. Differentiation of benign from malignant non palpable breast masses: a comparison of computer-assisted quantification and visual assessment of lesion stiffness with the use of sonographic elastography. Acta Radiol 2010: 51, 9-14.
14 - Cho, N., Moon, W.K., Kim, H.Y., et al. Sonoellastographic strain index for differentiation of benign and malignant non palpable breast masses. J Ultrasound Med 2010: 29, 1-7.
15 - Wrightson, W.R., Edwards, M.J., McMasters, K.M., et

al. Primary squamous cell carcinoma of the breast presenting as a breast abscess. Am Surg 1999: 65, 1153-1155.

16 - Tan, Y.M., Yeo, A., Chia, K.H., et al. Breast abscess as the initial presentation of squamous cell carcinoma of the breast. Eur J Surg Oncol 2002: 28, 91-93.

17 - Berná - Serna, J.D., Madrigal, M., Berná – Serna, J.D. Percutaneous management of breast abscesses: An experience of 39 cases. Ultrasound Med Biol 2004: 30, 1-6.

18 - Beyrouti, M.I., Boujelben, S., Beyrouti, R., et al. Pyogenic abscess of the breast: clinical and therapeutic aspects Gynecol Obstet Fertil 2007: 35, 645-650.

19 - Scott, B.G., Silberfein, E.J., Pham, H.O.. Rate of malignancies in breast abscesses and arguments for ultrasound drainage. Am J Surg 2006: 192, 869-872.

20 - Bertrand, H., Rosenblood, L.K. Stripping out pus in lactational mastitis: a means of preventing breast abscess. CMAJ 1991: 145, 299-306.

21 - Kvist, L.J., Rydhstroem, H.,. Factors related to breast abscess after delivery: a population-based study. BCOG 2005: 112, 1070-1074.

22 - Schwarz, R.J., Shrestha, R.. Needle aspiration of breast abscesses. Am J Surg 2001: 182, 117-119.

23 - Eryilmaz, R., Sahin, M., Hakan Tekelioglu, M., et al. Management of lactational breast abscesses. Breast 2005: 14, 375-379.

24 - Christensen, A.F., Al-Suliman, N., Nielsen, K.R., et al. Ultrasound-guided drainage of breast abscesses: results in 151 patients. Br J Radiol 2005: 78, 186-188.

25 - Thirumalaikumar, S., Kommu, S. Best evidence topic reports. Aspiration of breast abscesses. Emerg Med J 2004: 21, 333-334.

26 - Ulitzsch, D., Nyman, M., Carlson, R. Breast abscess in lactating women: US-guided treatment. Radiology 2004: 232, 904-909.

27 - Marchant, D.J. Inflammation of the breast. Obstet Gynecol Clin North Am 2002: 29, 89-102.

28 - Dixon, J.M. ABC of breast diseases. Breast Infection. BMJ 1994: 309, 946-949.

29 - Lee, I.W., Kang, L., Hsu, H.P., et al. Puerperal mastitis requiring hospitalization during a nine-year period. Am J Obstet Gynecol 2010: 203, 332.e1-6.

30 - Fan, K., Tong, J., Escandon, J., et al. State of the art in topical wound-healing products. Plast Reconstr Surg 2011: 127, 445-595.

31 - Lawrentschuk, N., Folkenberg, M.P., Pirpiris, M. Wound blisters porthip surgery: a perspective trial comparing dressings. ANZ J Surg 2002: 72, 716-719.

32 - Lawrence, J.C. A povidone-iodine medicated dressing J Wound Care 1998: 7, 332-336.

33 - Edwards-Jones, V., Buck, R., Shawcross, S.G. et al. The effect of essential oils on methicillin-resistant staphylococcus aureus using a dressing model. Burns 2004: 30, 772-777.

34 - Salmon, R.J., Recurrent breast abscesses: role of smoking. J Gynecol Obstet Biol Reprod (Paris) 1996: 25, 242-243.

35 - Muttarak, M. Abscess in the non-lactating breast radiodiagnostic aspects. Australas Radiol 1996: 40, 223-225.

36 - Fu, P., Kurihara, Y., Kanemaki, Y., et al. High-resolution MRI in detecting subareolar breast abscess. AJR Am J Roentgenol 2007: 188, 1568-1572.

37 - Unal, U., Koparan, H.I., Avcu, S., et al. The diagnostic value of diffusion-weighted magnetic resonance imaging in soft tissue abscesses. Eur J Radiol 2011: 77:490-494.

38 - Rageth, C.J., Riculin, E.S., Scholl, B., et al. Conservative treatment of puerperal breast abscesses with repeated sonographically guided aspiration and oral antibiotic administrations. Z Geburtshilfe Neonatol 2004: 208, 170-173.

39 - Ozseker, B., Ozcan, U.A., Rasa, K. Treatment of breast abscesses with ultrasound-guided aspiration and irrigation in the emergency setting. Emerg Radiol 2008: 15, 105-108.

40 - Mehendiratta, V., McCarty, B.C., Gomez, L., et al. Computerized tomography (CT)-guided aspiration of abscesses: outcome of therapy at a tertiary care hospital. J Infect 2007: 54, 122-128.

41 - Hook, G.w., Ikeda, D.M. Treatment of breast abscesses with US-guided percutaneous needle drainage without indwelling catheter placement. Radiology 1999: 213, 579-582.

42 - Berná – Serna, J.D., Berná – Mestre, J.D., Galindo, P.J. et al. Use of urocinase in percutaneous drainage of large breast abscesses. J Ultrasound Med 2009: 28, 449-454.

43 - Snider, H. A properly performed operation almost always cures chronic subareolar abscess and fistula. J Am Coll Surg 2010: 211, 692-693.

44 - Meguid, M.M., Oler, A., Numann, P.J. et al. Pathogenesis-based treatment of recurring subareolar breast abscesses. Surgery 1995: 118, 775-782.

45 - Efem, S.E. Breast abscesses in Nigeria: lacational versus non-lactational. J R Coll Surg Edinb 1995: 40, 25-27.

46 - Versluijs-Ossewaarde, F.N., Roumen, R.M., Goris, R.J. Subareolar breast abscesses: characteristics and results of surgical treatment. Breast J 2005: 11, 179-182.

47 - Gollapalli, V., Liao, J., Dudakovic, A., et al. Risk factors for development and recurrence of primary breast abscesses. J Am Coll Surg 2010: 211, 41-48.

48 - Rizzo, M., Peng, L. Frisch, A., et al. Breast abscesses in non-lactating women with diabetes: clinical features and outcome. Am J Med Sci 2009: 338, 123-126.

49 - Rizzo, M., Gabram, S., Staley, C., et al. Management of breast abscesses in non-lactating women. Am Surg 2010: 76, 292-295.

50 - Bundred, N.J., Dover, M.S., Coley, S., et al. Breast abscesses and cigarette smoking. Br J Surg 1992: 79, 58-59.

51 - Bharat, A., Gao, F., Aft, R.L., et al. Predictors of primary breast abscesses and recurrences. World J Surg 2009: 33, 2582-2586.

52 - Dabbas, N., Chand, M. Pallett, A. et al. Have the organisms that cause breast abscess changed with time? Implications for appropriate antibiotic usage in primary and secondary care. Breast J 2010: 16, 412-415.

53 - Zimmerman, L.H., Tyburski, J.G., Stoffan, A. et al. Twelve hundred abscesses operatively drained: an antibiotic conundrum? Surgery 2009: 146, 798-800.

54 - Chen, C.Y., Anderson, B.O., Lo, S.S., et al. Methicillin-resistant Staphylococcus aureus infections may not im-

pede the success of ultrasound guided drainage of puerperal breast abscesses. J Am Coll Surg 2010: 210, 148-154.

55 - Scholefield, J.H., Duncan, J.L., Rogers, K. Review of a hospital experience of breast abscesses. Br J Surg 1987: 74, 469-470.

56 - Edmiston, C.E. Jr., Walker, A.P., Krepel, C.T. et al. The nonpuerperal breast infection: Aerobic and anaerobic microbial recovery from acute and chronic disease. J Infect Dis 1990: 162, 695-699.

57 - Giamarellou, H, Soulis, M, Antoniadou, A et al: Periareolar nonpuerperal breast infection: Treatment of 38 cases. Clin Infect Dis 1994: 18:73-76.

58 - Miranda Casas, C., Pérez, M., Alados, J.C. et al. Nonpnuerperal breast infection. Infect Dis Obstet Gynecol 1995: 3, 64-66.

59 - Kappstein, I. Proteus mirabilis in non puerperal breast infection: A nonsocomial infection. Infect Dis Obstet Gynecol 1996: 3, 217-218.

60 - Harji, D.P., Rastall, S., Catchpole, C., et al. Pseudomonal breast infection. Ann R Coll Surg Engl 2010: 92, W20-22.

61 - Crowe, D.J., Helvie, M.A., Wilson, T.E. Breast infection. Mammographic and sonographic findings with clinical correlation. Invest Radiol 1995: 30, 582-587.

62 - Tozaki, M., Fukuma, E. 1H MR spectroscopy and diffusion-weighted imaging of the breast: Are they useful tools for characterizing breast lesions before biopsy? AJR Am J Roentgenol 2009: 193, 840-849.

63 - Lannin, D.R. Twenty-two year experience with recurring subareolar abscess and lactiferous duct fistula treated by a single breast surgeon. Am J Surg 2004: 188, 407-410.

64 - Hanavadi, S., Pereira, G., Mansel, R.E. How mammillary fistulas should be managed. Breast J 2005: 11, 254-256.

65 - Beechey-Newman, N., Kothari, A., Kulkarni, D. et al. Treatment of mammary duct fistula by fistulectomy and saucerization. World J Surg 2006: 30, 63-68.

66 - Almasad, J.K. Mammary duct fistulae: classification and management. ANZ J Surg 2006: 76, 149-152.

67 - Dixon, J.M., Thompson, A.M. Effective surgical treatment for mammary duct fistula. Br J Surg 1991: 78, 1185-1186.

68 - Khoda, J. Hantsberg, L., Yegev, Y. et al. Management of periareolar abscess and mamillary fistula. Surg Gynecol Obstet 1992: 175, 306-308.

ΚΑΤΑΤΕΘΗΚΕ 08/09/2011 ΕΓΙΝΕ ΑΠΟΔΕΚΤΗ 10/12/2011