ΕΛΛΗΝΙΚΟ ΠΕΡΙΟΔΙΚΟ ΓΥΝΑΙΚΟΛΟΓΙΑΣ & ΜΑΙΕΥΤΙΚΗΣ ΤΟΜ. 11, ΤΕΥΧ. 1, ΣΕΛ. 29-34, 2012

Επιθηλιακός καρκίνος ωοθήκης οριακής κακοήθειας σε ασθενή 15 ετών. Παρουσίαση περιστατικού

Ραβανός Κ.[1], Καλογιαννίδης Ι.[1], Τσερτανίδου Α.[1], Φλάρης Ν.[2], Αγοραστός Θ.[1]

[1]Δ' Μαιευτική και Γυναικολογική Κλινική, Αριστοτέλειο Πανεπιστήμιο Θεσσαλονίκης, Θεσσαλονίκη
[2]Εργαστήριο Παθολογικής Ανατομικής, Ιπποκράτειο Νοσοκομείο Θεσσαλονίκης, Θεσσαλονίκη

Αλληλογραφία: Κωνσταντίνος Ραβανός
Πάρνηθος 29, 54453 Θεσσαλονίκη
Τηλ: 2310 951218, Fax: 2310 310416
E-mail: kdravanos@hotmail.com

Περίληψη

Ο επιθηλιακός καρκίνος των ωοθηκών αν και εξαιρετικά σπάνιος κατά την εφηβεία θα πρέπει να αποτελεί μέρος της διαφοροδιάγνωσης των ωοθηκικών όγκων. Χαρακτηρίζεται από χαμηλή κακοήθεια και ευνοϊκή πρόγνωση. Η διατήρηση της γονιμότητας αποτελεί τον κανόνα της αντιμετώπισης εφόσον αυτή είναι δυνατή στα πλαίσια των ογκολογικών κανόνων. Για εντοπισμένους όγκους η ετερόπλευρη εξαρτηματεκτομία ή ογκεκτομία επιτυγχάνει καλή συνολική επιβίωση.

Παρουσιάζεται περίπτωση ασθενούς 15 ετών η οποία προσήλθε αιτιώμενη άλγος υπογαστρίου, αίσθημα τάσης και διάταση κοιλίας. Ο κλινικός και ο απεικονιστικός έλεγχος (U/S & CT κοιλίας) ανέδειξε κυστική μάζα μέγιστης διαμέτρου 30εκ. (πιθανόν εκ της αριστερής ωοθήκης) με εσωτερικά διαφραγμάτια και μία εκβλάστηση 5εκ. στο εσωτερικό της. Οι νεοπλασματικοί δείκτες (Ca 125, Ca 19-9, CEA, AFP) ήταν φυσιολογικοί. Η ασθενής υποβλήθηκε σε ερευνητική λαπαροτομία κατά την οποία ελήφθη περιτοναϊκό έκπλυμα για κυτταρολογική εξέταση και εξαιρέθηκε ο όγκος των 30εκ. καθώς και το πάσχον αριστερό εξάρτημα. Ο όγκος εστάλη για ταχεία βιοψία, το αποτέλεσμα της οποίας ανέδειξε βλεννώδη ωοθηκικό όγκο άνευ στοιχείων κακοήθειας. Ακολούθησε σκωληκοειδεκτομία και βιοψία μείζονος επιπλόου. Η τελική βιοψία του πάσχοντας εξαρτήματος έδειξε βλεννώδη επιθηλιακό καρκίνο ωοθήκης οριακής κακοήθειας, ενώ τα υπόλοιπα χειρουργικά παρασκευάσματα ήταν ελεύθερα νεοπλασματικής νόσου. Αποφασίσθηκε τακτική παρακολούθηση της ασθενούς χωρίς επιπλέον αντιμετώπιση. Κατά τη διάρκεια της εννιάμηνης μετεγχειρητικής παρακολούθησή της δεν εμφάνισε σημεία υποτροπής της νόσου.

Λέξεις κλειδιά: επιθηλιακός καρκίνος ωοθηκών, εφηβεία, όγκος οριακής κακοήθειας

© ΕΛΛΗΝΙΚΗ ΜΑΙΕΥΤΙΚΗ & ΓΥΝΑΙΚΟΛΟΓΙΚΗ ΕΤΑΙΡΕΙΑ

Εισαγωγή

Ο επιθηλιακός καρκίνος των ωοθηκών θεωρείται πολύ σπάνιος σε ηλικίες < 18 ετών. Σύμφωνα με δεδομένα που προκύπτουν από κέντρα αναφοράς, μόνο το 1-2% των ωοθηκικών μαζών που εντοπίζονται στις ηλικίες αυτές αφορά επιθηλιακούς όγκους οριακής κακοήθειας[1] (borderline ovarian tumor-BOT). Από αυτούς το 44% αφορούν τον ορώδη τύπο και το 39,4% τον βλεννώδη τύπο. Η μέση διάμετρος των παραπάνω όγκων είναι 5cm και 20cm αντίστοιχα.[1] Η βιολογική συμπεριφορά των παραπάνω όγκων χαρακτηρίζεται από χαμηλό κακόηθες δυναμικό. Ειδικότερα, εμφανίζουν ήπια πυρηνική ατυπία και μιτωτική δραστηριότητα, μικροθηλώδεις προσεκβολές, ήπια διαταραχή της αρχιτεκτονικής του επιθηλίου χωρίς όμως στρωματική διήθηση. Εάν υπάρχει στρωματική διήθηση αυτή δεν πρέπει να υπερβαίνει το βάθος των 3mm και να καταλαμβάνει λιγότερο του 5% της έκτασης του παρασκευάσματος.[2]

Σκοπός της εργασίας είναι η παρουσίαση περιστατικού επιθηλιακού καρκίνου της ωοθήκης οριακής κακοήθειας, σε έφηβη ασθενή ηλικίας 15ετών.

Υλικό και μέθοδος

Έφηβη ασθενής 15 ετών προσήλθε στην κλινική μας αναφέρουσα υποτροπιάζον άλγος υπογαστρίου, αίσθημα τάσεως, προοδευτικά επιδεινούμενη διάταση κοιλίας και διαταραχές περιόδου του τύπου της συχνομηνόρροιας από διμήνου (55 ημέρες). Η ασθενής ήταν άτοκος, καυκάσιας φυλής με ελεύθερο ατομικό και οικογενειακό ιατρικό ιστορικό, με εμμηναρχή στην ηλικία των 13 ετών και με σταθερό προηγούμενα καταμήνιο κύκλο 28 ημερών. Ο κλινικός έλεγχος ανέδειξε την παρουσία ευμεγέθους κοιλιακής μάζας, με έντονη τυμπανικότητα κατά την επίκρουση, εκτεινόμενης μέχρι την ξιφοειδή απόφυση. Ο υπερηχογραφικός έλεγχος της κοιλίας ανέδειξε κυστική μάζα μεγέθους 30X22cm (Εικόνα 1), με λεπτοτοιχωματικά διαφραγμάτια χωρίς αγγείωση σε έλεγχο Doppler, ενώ ήταν ορατή εκβλάστηση 49X24mm ανώμαλης παρυφής στον ένα πόλο του μορφώματος (Εικόνα 2). Ο έλεγχος με αξονική τομογραφία που ακολούθησε (άνω, κάτω κοιλίας και οπισθοπεριτοναϊκού χώρου), επιβεβαίωσε τα ευρήματα του υπερηχογραφικού ελέγχου, ενώ δεν ανέδειξε παθολογικά διογκωμένους λεμφαδένες ή άλλες παθολογικές καταστάσεις της περιτοναϊκής κοιλότητας (Εικόνα 3 & 4).

Οι νεοπλασματικοί δείκτες (CA-125=11.20, CA19-9=20.28, CA15-3=5.70, CEA=0.00, AFP=2.50) και ο υπόλοιπος εργαστηριακός έλεγχος ήταν φυσιολογικός. Η ασθενής υποβλήθηκε σε ερευνητική λαπαροτομία με μέση υπερ-υπομφάλια τομή κατά την οποία αρχικά ελήφθη περιτοναϊκό έκπλυμα για κυτταρολογικό εξέταση και έγινε εξαίρεση της μάζας (30εκ.) και του πάσχοντος αριστερού εξαρτήματος, το οποίο εστάλη για ταχεία βιοψία, η οποία ανέδειξε βλεννώδη ωοθηκικό όγκο άνευ στοιχείων κακοήθειας (Εικόνα 5). Ακολούθησε σκωληκοειδεκτομία, βιοψία μείζονος επιπλόου, έλεγχος του έτερου εξαρτήματος (χωρίς ύποπτα ευρήματα) αλλά και της υπόλοιπης περιτοναϊκής κοιλότητας όπου δεν διαπιστώθηκε μεταστατική ή λεμφαδενι-

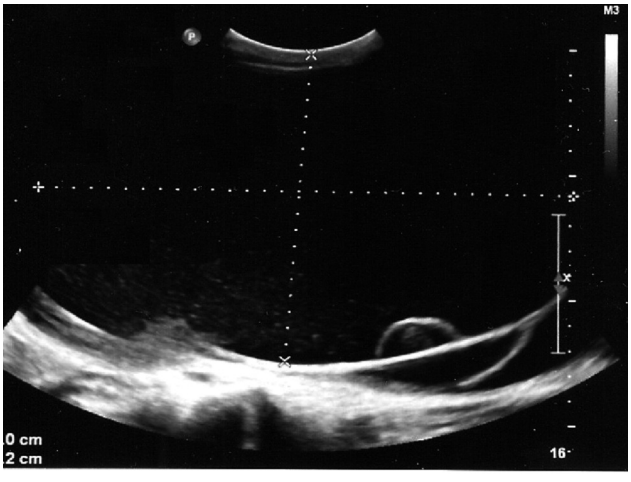

***Εικόνα 1**. Υπερηχογραφική απεικόνιση της κυστικής μάζας διαστάσεων 30X22cm.*

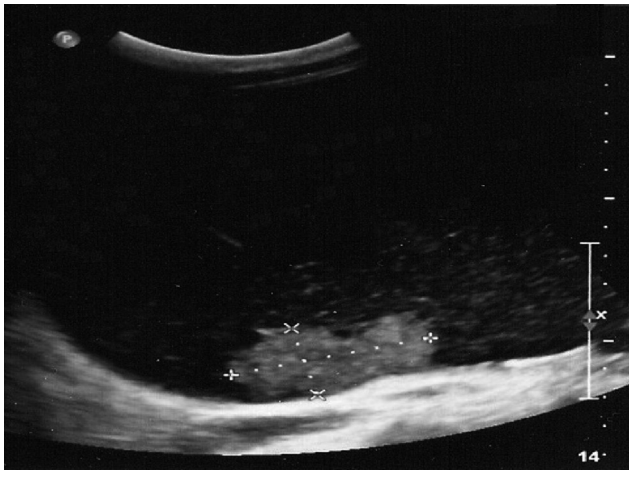

***Εικόνα 2.** Υπερηχογραφική απεικόνιση της εσωτερικής εκβλάστησης διαστάσεων 49X24mm της μάζας.*

Εικόνα 3. *Αξονική τομογραφία της ασθενούς στην οποία αναδεικνύεται κοιλιακή μάζα βλεννώδους περιεχομένου, διαστάσεων 275X181mm.*

Εικόνα 4. *Αξονική τομογραφία της ίδιας ασθενούς στην οποία αναδεικνύεται ελεύθερος ο οπισθοπεριτοναϊκός χώρος.*

κή νόσος. Η ασθενής είχε ομαλή μετεγχειρητική πορεία. Η τελική βιοψία του πάσχοντας εξαρτήματος έδειξε βλεννώδη επιθηλιακό όγκο ωοθήκης οριακής κακοήθειας, ενώ τα υπόλοιπα χειρουργικά παρασκευάσματα ήταν ελεύθερα νεοπλασματικής νόσου (Εικόνα 6). Με βάση τα διεγχειρητικά και ιστοπαθολογικά ευρήματα η νεοπλασματική εξεργασία σταδιοποιήθηκε ως IA κατά FIGO (International Federation of Obstetrics and Gynecology) και αποφασίσθηκε η τακτική παρακολούθηση της ασθενούς χωρίς επιπλέον αντιμετώπιση. Τρεις, έξη και εννέα μήνες μετά το χειρουργείο στα πλαίσια του τακτικού της ελέγχου, η κλινική και εργαστηριακή εικόνα της ασθενούς ήταν ομαλή και χωρίς σημεία υποτροπής.

Συζήτηση

Ο επιθηλιακός καρκίνος της ωοθήκης οριακής κακοήθειας είναι πολύ σπάνιος σε ηλικίες < 18ετών και ιδιαίτερα στην παιδική και πρώιμη εφηβική ηλικία. Σύμφωνα με τα αποτελέσματα προηγούμενων μελετών το 19,3% των ωοθηκικών όγκων αυτής της ηλικίας είναι επιθηλιακής προέλευσης.[1] Το 15,9% των παραπάνω όγκων είναι κακοήθεις, ενώ το 30,2% αυτών, όγκοι οριακής κακοήθειας.[1] Τα ποσοστά αυτά επιβεβαιώνονται και από μεταγενέστερες αναφορές.[3] Οι Tsai και συν. ανεβάζουν σε 55% το ποσοστό των όγκων οριακής κακοήθειας επιθηλιακής προέλευσης στην εφηβεία[4] σε αντίθεση με τους Morowitz και συν. που θεωρούν πως το παραπάνω ποσοστό δεν ξεπερνά το 15%.[5] Σε κάθε περίπτωση υπάρχει σαφής διαφορά του ποσοστού των επιθηλιακών όγκων οριακής κακοήθειας μεταξύ εφήβων και ενήλικων ασθενών. Στις ενήλικες ασθενείς το ποσοστό ανέρχεται σε 10-15%, από τις οποίες το 75-80% συνιστά τον ορώδη και το 5-12% τον βλεννώδη τύπο.[3,4] Τα παραπάνω ποσοστά μπορεί να θεωρηθούν υψηλά καθώς προέρχονται από ογκολογικά κέντρα αναφοράς. Δεδομένα από περιφερειακά κέντρα μειώνουν το ποσοστό ανεύρεσης κακοήθων όγκων επιθηλιακής προέλευσης στην εφηβική ηλικία στο 2,4% του συνόλου των ωοθηκικών όγκων.[6]

Φαίνεται ότι η νόσος εκδηλώνεται σχεδόν αποκλειστικά μετά την εμμηναρχή και πιθανόν συνδυάζεται με την έναρξη της ωοθυλακιορρηξίας.[4,7] Πριν την εμμηναρχή η νόσος είναι σπανιότατη με μεμονωμένες βιβλιογραφικές αναφορές περιστατικών που στο σύνολό τους δεν ξεπερνούν τις οκτώ, εκ των οποίων οι πέντε αφορούν τον βλεννώδη[8] και οι τρεις τον ορώδη τύπο.[9]

Η υποψία της νόσου τίθεται με βάση την προοδευτικά επιδεινούμενη κλινική εικόνα και τα αντικειμενικά ευρήματα που συνίστανται κυρίως σε διαταραχές περιόδου σε ποσοστό 100%, άτυπο άλγος υπογαστρίου και αίσθημα βάρους 68%, διάταση της κοιλίας και ψηλαφητή μάζα πυέλου 26%, ναυτία και έμετο 15%, δυσπαρευνεία και επίσχεση ούρων 5%.[10,11,12] Σε ποσοστό 10% η νόσος είναι ασυμπτωματική και γίνεται καθυστερημένα αντιληπτή λόγω έντονης διάτασης της κοιλίας ή λόγω επιπλο-

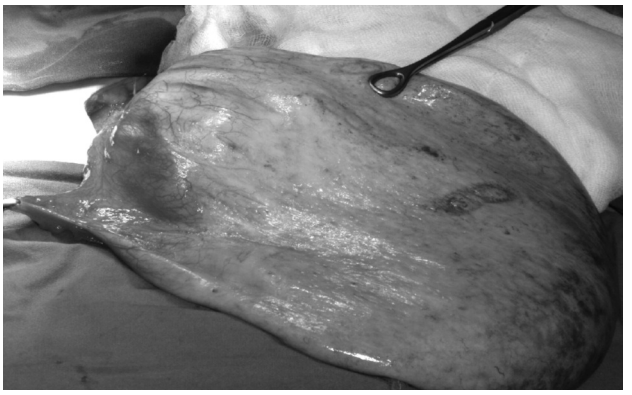

Εικόνα 5. *Χειρουργικό παρασκεύασμα μετά την εξωτερίκευσή του από την περιτοναική κοιλότητα.*

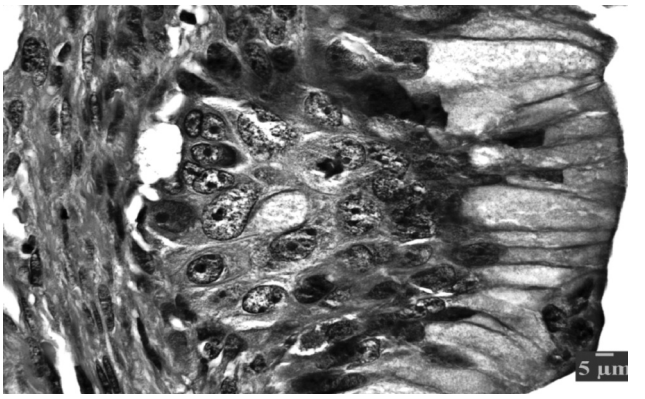

Εικόνα 6*. Ιστοπαθολογική απεικόνιση του όγκου οριακής κακοήθειας από την περιοχή της εκβλάστησης στο εσωτερικό της κυστικής μάζας. Παρουσία έντονης πυρηνικής ατυπίας του βλεννώδους επιθηλίου (χρώση Hematoxylin-Eosin).*

κών όπως η ρήξη ή η συστροφή του όγκου. Η ανάδειξη του μεγέθους, της σύστασης και των χαρακτήρων της ωοθηκικής μάζας γίνεται με διενέργεια κοιλιακού υπερηχογραφήματος και αξονικής τομογραφίας, ενώ σημαντικός είναι ο έλεγχος του οπισθοπεριτοναϊκού χώρου για τυχόν ανάδειξη λεμφαδενικών μεταστάσεων. Η διάγνωση είναι πάντα ιστολογική κυρίως με βάση το μόνιμο παρασκεύασμα και λιγότερο την ταχεία βιοψία η οποία σε ποσοστό 17,4% μπορεί να είναι ψευδώς αρνητική,[13] όπως και στη δική μας περίπτωση. Η χρήση του καρκινικού αντιγόνου CA-125 έχει περιορισμένη αξία καθώς για το στάδιο I αυξάνει μόνο σε ποσοστό 25% έχοντας 50% ειδικότητα, 50% ευαισθησία και 33% θετική προγνωστική αξία.[14] Εξαίρεση συνιστά η παρουσία περιτοναϊκών εμφυτεύσεων οπότε ο δείκτης αυξάνει σε ποσοστό 92%.[14] Ο χρόνος που μεσολαβεί από την έναρξη των συμπτωμάτων μέχρι τη διάγνωση στις διάφορες σειρές ασθενών ποικίλλει από 10-100 ημέρες (μέσος χρόνος 21 ημέρες) και εξαρτάται κυρίως από την ένταση, το ρυθμό εξέλιξης των συμπτωμάτων αλλά και από την εγρήγορση του θεράποντος ιατρού.[4,5]

Η σταδιοποίηση των όγκων οριακής κακοήθειας είναι χειρουργική και αποτελείται από συμπληρωματική λήψη περιτοναϊκού εκπλύματος, βιοψία του μείζονος επιπλόου, βιοψία της έτερης ωοθήκης σε περιπτώσεις ύποπτων μακροσκοπικών ευρημάτων, βιοψία ύποπτων περιτοναϊκών εμφυτεύσεων, ενώ από ορισμένους υποστηρίζεται και η βιοψία οπισθοπεριτοναϊκών λεμφαδένων.[15] Σε ποσοστό 60-75% η νόσος ανευρίσκεται στο στάδιο IA, 25-30% στα στάδια IB & IC και 10% στα στάδια II-III. 3,16 Κατά τους Piver και Patton,[17] στο 30% των όγκων οριακής κακοήθειας ορώδους τύπου η νόσος είναι αμφοτερόπλευρη με το αντίστοιχο ποσοστό για τον βλεννώδη τύπο να είναι 10%. Ο τελευταίος συνδυάζεται με ταχεία αύξηση μεγέθους του ωοθηκικού όγκου, του οποίου η διάμετρος συχνά ξεπερνά τα 20cm όπως και στην περίπτωση της δικής μας ασθενούς.[17]

Κρίσιμο ζητούμενο σε αυτές τις περιπτώσεις είναι η διατήρηση της αναπαραγωγικής ικανότητας των νεαρών ασθενών. Η ετερόπλευρη εξαρτηματεκτομία ή εναλλακτικά η απλή κυστεκτομία της πάσχουσας ωοθήκης σε συνδυασμό με τη σταδιοποιητική επέμβαση όπως αυτή αναφέρθηκε παραπάνω και χωρίς συμπληρωματική θεραπεία, θεωρείται το ογκολογικό "standard" για τους όγκους σταδίου I. Η πρόγνωση της νόσου εξαρτάται από τη σταδιοποίηση με τη 10ετή επιβίωση για το στάδιο I να είναι 99-100%.[18,19] Οι Yinon και συνεργάτες[20] σε σειρά 62 ασθενών ηλικίας < 35 ετών, συνέκριναν την ετερόπλευρη εξαρτηματεκτομία με την κυστεκτομία ως προς την επιβίωση, την υποτροπή της νόσου αλλά και το ποσοστό επίτευξης τελειόμηνων κυήσεων μετά τη θεραπεία. Στις ασθενείς που αντιμετωπίστηκαν με εξαρτηματεκτομία, η τοπική υποτροπή της νόσου μετά από 10ετή παρακολούθηση ήταν 5% και αφορούσε την έτερη ωοθήκη, ενώ μετά από κυστεκτομία το αντίστοιχο ποσοστό ήταν 15% και αφορούσε την πάσχουσα ή την έτερη ωοθήκη.[20,21] Στην ομάδα της κυστεκτομίας η υποτροπή δεν συμβαίνει μόνο συχνότερα αλλά και πρωιμότερα, μειώνοντας το μέσο διάστημα-ελεύθερο νόσου από 41 μήνες στην εξαρτηματεκτομία σε 23,6 μήνες στην κυστεκτομία, χωρίς όμως αυτό να επηρεάζει τη συνολική επιβίωση.[20] Στο 40% των

παραπάνω περιπτώσεων επιτεύχθηκε τελειόμηνη κύηση.[20] Σε ανάλογα αποτελέσματα καταλήγουν και άλλοι συγγραφείς.[22,23]
Σε ό,τι αφορά την παρακολούθηση αυτών των ασθενών απαιτείται τακτικός έλεγχος κάθε τρεις μήνες για τα πρώτα δύο έτη, κάθε έξη μήνες τα επόμενα τρία έτη και ακολούθως ετήσιος έλεγχος κατά τον οποίο λαμβάνεται λεπτομερές ιστορικό, ακολουθεί επιμελής κλινική και γυναικολογική εξέταση, υπερηχογραφικός έλεγχος των έσω γεννητικών οργάνων καθώς και έλεγχος του καρκινικού αντιγόνου CA-125. Επί υπόπτων ευρημάτων γίνεται αξονική τομογραφία κοιλίας, ενώ επί υποψίας υποτροπής της νόσου μπορεί να διενεργηθεί διαγνωστική λαπαροσκόπηση.

Συμπεράσματα

Ο επιθηλιακός καρκίνος των ωοθηκών αν και εξαιρετικά σπάνιος κατά την εφηβεία θα πρέπει να αποτελεί μέρος της διαφοροδιάγνωσης στις περιπτώσεις άλγους υπογαστρίου, διάτασης της κοιλίας ή ωοθηκικής μάζας. Όγκοι οριακής κακοήθειας σταδίου Ι έχουν ευνοϊκή πρόγνωση με 10ετή επιβίωση που ανέρχεται σε ποσοστό 99%, ενώ το ποσοστό υποτροπής κυμαίνεται μεταξύ 5-15% ανάλογα με τη ριζικότητα της χειρουργικής προσέγγισης. Η ετερόπλευρη εξαρτηματεκτομία ή κυστεκτομία αποτελεί το θεραπευτικό κανόνα στις περιπτώσεις όπου είναι επιθυμητή η διατήρηση της γονιμότητας, εφόσον αυτή είναι δυνατή στο πλαίσιο των ογκολογικών κανόνων.

Epithelial ovarian cancer of low malignant potential in a 15 year old patient. A case report.

Ravanos K.[1], Kologiannidis I.[1], Tsertanidou A.[1], Flaris N.[2], Agorastos T.[1]
[1]4th Department of Obstetrics and Gynecology, Aristotle University of Thessaloniki, Greece
[2]Pathology Department, Hippokratio General Hospital of Thessaloniki, Thessaloniki, Greece

Correspondence: Konstantinos Ravanos
29 Parnithos str, 54453 Thessaloniki, Greece
Tel.: +30 2310 951218, Fax: +30 2310 310416
E-mail: kdravanos@hotmail.com

Summary

Epithelial ovarian cancer is extremely rare in adolescence but must be included in the differential diagnosis of an ovarian mass. Most patients present with early stage tumors of low malignant potential and achieve favorable overall survival. Preservation of fertility is essential, therefore conservative treatment is recommended according to oncological guidelines. For localized tumors good prognosis is achieved either by unilateral salpingo-oophorectomy or cystectomy of the tumor without adjuvant chemotherapy being required.
This is a report of a 15 year old patient who presented with abdominal pain and distension. Physical examination, ultrasonography and abdominal CT-scan revealed an abdominal-pelvic cystic mass of 30cm in largest dimension (probably originating from the left ovary) with internal diaphragms and a solid area (5cm) in one pole of the mass. Neoplastic antigen markers (Ca125, Ca19-9, CEA, AFP) were normal. The patient underwent a diagnostic laparotomy through a midline incision. This included peritoneal washings, complete resection of the primary tumor of 30cm including the ipsilateral (left) adnexa. The frozen section sample revealed a mucinous epithelial tumor without evidence of malignancy. Furthermore, an appendectomy and omental biopsy was performed. The final histopathologic examination revealed mucinous epithelial tumor of low malignancy, however the rest of surgical specimens were free of malignancy. The patient did not receive adjuvant treatment and for the last nine months is being followed as an outpatient without evidence of relapsed disease.

Key words: epithelial ovarian cancer, adolescence, borderline ovarian tumor

Βιβλιογραφία

1. Deprest, J., Moerman, P., Corneillie, P., Ide, P. Ovarian borderline mucinous tumor in a premenarchal girl: review on ovarian epithelial cancer in young girls. Gynecol Oncol 1992;45:219-224.
2. Scully, R.E., Sobin, L.H. Histologic Typing of Ovarian Tumors, 2nd edn. In: World Health Organization International Histological Classification of Tumors. Springer-Verlag: Berlin, Heidelberg.1999
3. Fotiou, S.K. Ovarian malignancies in adolescence. Ann N Y Acad Sci 1997;17: 338-346.
4. Tsai, J.Y., Saigo, P.E., Brown, C., La Quaglia, M.P. Diagnosis, Pathology, Staging Treatment and Outcome of Epithelial Ovarian Neoplasia in Patients Age <

21years. Cancer. 2001;91: 2065-2070.
5. Morowitz, M., Huff, D., von Allmen, D. Epithelial ovarian tumors in children: a retrospective analysis. J Pediatr Surg 2003;38: 331-335.
6. Diamond, M.P., Baxter, J.W., Peerman, C.G.Jr., Burnett, L.S. Occurrence of ovarian malignancy in childhood and adolescence; a community wide-evaluation. Obstet Gynecol.1988;71: 858-860.
7. Morris, H.B., La Vecchia, C., Draper, G.J. Malignant epithelial tumors of the ovary in childhood: a clinicopathological study of 13 cases in Great Btitain 1962-1978. Gynecol Oncol 1984;9: 290-297.
8. Iwasaki, M., Taira, K., Kobayashi, H., Saiga, T. Ovarian mucinous cystadenoma of borderline malignancy in a premenarchal girl. J Pediatr Adolesc Gynecol 2010;23:e119-123.
9. Njim, L., Moussa, A., Saïdani, Z., et al. Bilateral ovarian serous borderline tumor with a giant non-invasive peritoneal implant in a four-year-old girl. J Pediatr Adolesc Gynecol 2010;23: e1-4.
10. Morimura, Y., Hoshi, K., Watanabe, F., et al. A. Ovarian epithelial borderline tumor and carcinoma in young women. Tohoku J Exp Med 1996;180: 319-326.
11. Ruttenstock, E.M., Saxena, A.K., Schwinger, W., et al. Pediatric ovarian tumors-dilemmas in diagnosis and management. Eur J Pediatr Surg 2010;20:116-120.
12. Andrés, M.M., Costa, E., Cañete, A., et al. Solid ovarian tumours in childhood: a 35-year review in a single institution Clin Transl Oncol.2010;12: 287-291.
13. Taskiran, C., Erdem, O., Onan, A., et al. The role of frozen section evaluation in the diagnosis of adnexal mass. Int J Gynecol Cancer 2008;18:235-240.
14. Stankovic, Z., Djuricic, S., Djukic, M., Jovanovic, D., Vasiljevic, M. Epithelial ovarian tumors and CA125 in premenarchal girls. Eur J Gynaecol Oncol 2006;27: 597-599.
15. Φωτίου, Σ.Κ. Επιθηλιακός καρκίνος ωοθηκών. Στο: Φωτίου, Σ.Κ. Γυναικολογική Ογκολογία. Εκδόσεις Π.Χ. Πασχαλίδης, Αθήνα, 2009 σελ. 284.
16. Carter, J., Fowler, J., Carlson, J., et al. Borderline and invasive epithelial ovarian tumors in young women. Obstet Gynecol. 1993;82: 752-756.
17. Piver, M.S., Patton, T. Ovarian cancer in children. Semin Surg Oncol 1986;2: 163-169.
18. Marchetti, M., Chiarelli, S., Silvestri, P., Peron, M.L.Epithelial ovarian tumors in young women under 35 years. Eur J Gynaecol Oncol 1995;16: 488-493.
19. Rao, G.G., Skinner, E.N., Gehrig, P.A., et al., Fertility-sparing surgery for ovarian low malignant potential tumors. Gynecol Oncol 2005;98:263-266.
20. Yinon, Y., Beiner, M.E., Gotlieb, W.H., et al. Clinical outcome of cystectomy compared with unilateral salpingo-oophorectomy as fertility-sparing treatment of borderline ovarian tumors. Fertil Steril 2007;88: 479-484.
21. Aggarwal, A., Lucco, K.L., Lacy, J., et al. Ovarian epithelial tumors of low malignant potential: a case series of 5 adolescent patients. J Pediatr Surg. 2009;44: 2023-2027.
22. Wright, J.D., Shah, M., Mathew, L., et al. Fertility preservation in young women with epithelial ovarian cancer. Cancer 2009;115: 4118-4126.
23.Ghaemmaghami, F., Zarchi, M.K., Naseri, A., et al. Fertility sparing in young women with ovarian tumors. Clin Exp Obstet Gynecol. 2010;37: 290-294.

ΚΑΤΑΤΕΘΗΚΕ 20/10/2011 ΕΓΙΝΕ ΑΠΟΔΕΚΤΗ 30/04/2012